

## REPORTE DE CASO

# Empalamiento homicida. Reporte de caso.

## Homicidal impalement. Case report.



**Olga Azice Kattán Howard** <sup>1</sup>: <https://orcid.org/0000-0002-5516-8711>



<sup>1</sup>Ministerio Público, Dirección de Medicina Forense, Departamento de Patología Forense, Morgue de Santa Rosa de Copán, Honduras.

Correspondencia a: [olgakattan15@gmail.com](mailto:olgakattan15@gmail.com)

### **Palabras clave**

Empalamiento; Traumatismos penetrantes; Trauma torácico; Autopsia; Medicina legal; Patología forense; Homicidio.

### **Keywords**

Impalement; Penetrating Wounds and Injuries; Thoracic Injuries; Autopsy; Forensic Medicine; Forensic Pathology; Homicide.

### **Citar como**

Kattan Howard OA. Empalamiento homicida. Reporte de caso. Rev. cienc. forenses Honduras. 2025; 11(2): 47-52 doi:10.5377/rcfh.v11i2.22439

### **Historia del artículo**

Recepción: 23 -3- 2026

Aprobación: 23 -3- 2026

### **Declaración de relaciones actividades financieras y conflictos de interés**

Ninguna

Se contó con la autorización institucional para la recolección de la información del expediente de autopsia. El trabajo no fue sometido al Comité de Bioética.

### **Agradecimientos**

No declarados

### **Uso de herramientas de IA**

No declarado.

### **RESUMEN**

**Introducción:** El empalamiento se define desde la perspectiva médico-legal como una variante compleja de traumatismo penetrante en la que un agente vulnerante de dimensiones considerables transfixia el cuerpo, dejando a la víctima en una posición crítica que requiere intervención médica inmediata. A diferencia de las heridas por arma blanca convencionales, el empalamiento se caracteriza por la permanencia del objeto en el cuerpo, lo que condiciona la morfología de la solución de continuidad y exige un análisis pericial del trayecto lesivo en relación con la biomecánica del impacto.

**Justificación:** La lesión por empalamiento representa un evento traumático poco frecuente y potencialmente mortal, el diagnóstico diferencial debe ser exhaustivo para descartar el origen homicida o el suicidio atípico. La relevancia de este reporte de caso sobre un empalamiento torácico por rama de árbol, tipo homicida, reside en las particularidades del agente, además de los escasos reportes en el área forense.

**Resumen del caso:** Masculino de 26 años de edad, con antecedentes de haber sido visto consumiendo bebidas alcohólicas en compañía de varios conocidos. Posteriormente, tras un intervalo de tiempo no precisado, se aproximó a una vivienda para solicitar agua y, al retirarse del lugar, colapsó a escasa distancia. Fue auxiliado y trasladado hacia un centro asistencial, falleciendo durante el trayecto.

La autopsia reveló en el examen macroscópico tres heridas punzantes en el tercio superior del tórax, por encima de la escotadura esternal, dos de ellas superpuestas. En la cavidad torácica se encontraron dos ramas de árbol actuando como agentes empaladores. Se estableció como causa de muerte heridas punzantes con laceración de cavidad torácica y pulmones, causantes de hemoneumotórax. La manera de muerte fue determinada como homicida.

**Conclusión:** El trauma torácico por empalamiento, aunque infrecuente en la práctica, exige una caracterización lesionológica precisa que lo distinga de las heridas por arma blanca convencional para evitar errores diagnósticos y periciales.

**Introduction:** Impalement is defined from a medicolegal perspective as a complex variant of penetrating trauma in which a large object pierces the body, leaving the victim in a critical position requiring immediate medical intervention. Unlike conventional stab wounds, impalement is characterized by the object remaining in the body, which influences the morphology of the wound and necessitates expert analysis of the injury path in relation to the biomechanics of the impact.

**Justification:** Impalement is a rare and potentially fatal traumatic event. The differential diagnosis must be exhaustive to rule out homicide or atypical suicide. The relevance of this case report on a homicidal thoracic impalement by a tree branch lies in the specific characteristics of the object, as well as the scarcity of reports in the forensic field.

**Case Summary:** A 26-year-old male, with a history of having been seen consuming alcoholic beverages in the company of several acquaintances, subsequently approached a house to ask for water after an unspecified interval. Upon leaving the house, he collapsed a short distance away. He was assisted and transported to a medical center, but died in route.

The autopsy revealed three stab wounds in the upper third of the thorax, above the sternal notch, two of them overlapping. Two tree branches were found in the thoracic cavity, acting as impaling agents. The cause of death was determined to be stab wounds with laceration of the thoracic cavity and lungs, resulting in hemopneumothorax. The manner of death was determined to be homicide.

**Conclusion:** Thoracic trauma from impalement, although infrequent in practice, requires a precise injury characterization that distinguishes it from conventional knife wounds to avoid diagnostic and expert errors.

## INTRODUCCIÓN

El empalamiento es una variante compleja del traumatismo penetrante, caracterizada por la transfixión del cuerpo por un objeto de grandes dimensiones que permanece alojado in situ (1). A diferencia de las heridas por arma blanca convencionales, el empalamiento se caracteriza por la permanencia del objeto en el cuerpo, lo que condiciona la morfología de la solución de continuidad y exige un análisis pericial del trayecto lesivo en relación con la biomecánica del impacto (1,2). La preservación del objeto in situ es un imperativo tanto en el espacio clínico como forense, pues permite evaluar el nexo causal y la trayectoria exacta del

objeto a través de las cavidades corporales<sup>1,3</sup>.

A nivel epidemiológico, el traumatismo torácico es una entidad crítica, responsable directa de entre el 25% y el 30% de las muertes de origen traumático<sup>4</sup>. Dentro del espectro de la patología forense, las muertes producidas por agentes punzantes o penetrantes representan aproximadamente el 1,2% de los fallecimientos traumáticos<sup>5</sup>. Aunque el empalamiento es una lesión infrecuente en la práctica, su elevada letalidad radica en el compromiso potencial de estructuras mediastínicas y grandes vasos, cuya integridad es determinante para la supervivencia<sup>5,6</sup>.

En cuanto a la etiología médico-legal (manera de muerte), la casuística internacional identifica una prevalencia de naturaleza accidental, generalmente vinculada a incidentes de tránsito, caídas de altura sobre objetos fijos o accidentes laborales<sup>1,5</sup>. No obstante, el diagnóstico diferencial debe ser exhaustivo para descartar el origen homicida o el suicidio atípico<sup>1</sup>. La caracterización de las lesiones de defensa, junto con el análisis de la escena y la determinación de la vitalidad de las lesiones, son elementos clave para orientar la investigación criminal<sup>2,3</sup>.

## RESUMEN DEL CASO

Masculino de 26 años de edad, con antecedentes de haber sido visto consumiendo bebidas alcohólicas en compañía de varios conocidos. Posteriormente, tras un intervalo de tiempo no precisado, se aproximó a una vivienda para solicitar agua y, al retirarse del lugar, colapsó a escasa distancia. Fue auxiliado y trasladado hacia un centro asistencial, falleciendo durante el trayecto.

En el levantamiento cadavérico se describieron lesiones torácicas compatibles con aparentes heridas producidas por arma blanca, por lo que el cuerpo fue remitido para autopsia médico-legal.

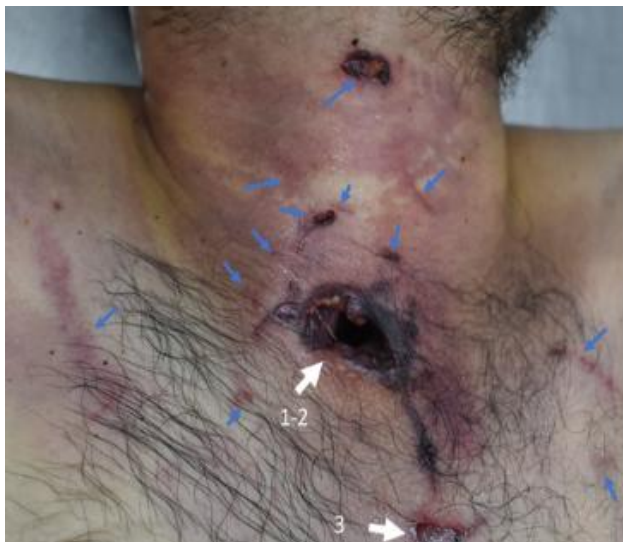

Figura A: Lesiones externas: Tres heridas punzantes, dos de ellas superpuestas formando un mismo orificio, ubicadas en el tercio superior del tórax. Con dos heridas incisivas en la región anterior del cuello señaladas con flechas blancas marcadas con etiquetas 1-2 y 3. Múltiples excoriaciones y equimosis en el área señaladas con flechas azules.

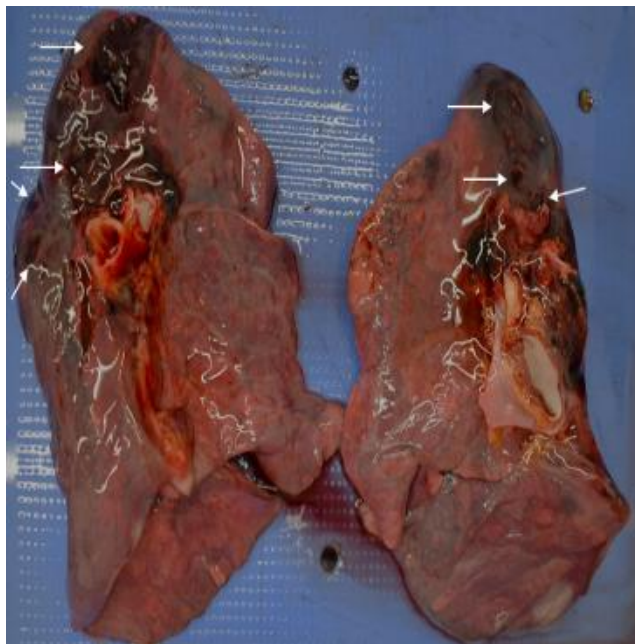


Figura B: Vista posterior de los pulmones donde se evidencia las lesiones causadas por los objetos extraños, marcadas con flechas blancas.

## Hallazgos de autopsia

Al examen macroscópico se encontró:

-Dos heridas incisivas y múltiples excoriaciones rojizas, lineales y equimosis en el área circundante a las lesiones contusopunzantes (figura A, flechas azules).

-Tres heridas contusopunzantes; dos superpuestas formando un único orificio de 3x1.7 cm, con bordes irregulares, abrasados, con puentes dérmicos, ubicado a 1.5 cm arriba de la escotadura yugular, 1 cm a la derecha de la línea media anterior del cuerpo y con una profundidad aproximada de 16 cm (**Figura A**, flechas rotuladas como 1-2); que produjeron: laceración del tejido celular subcutáneo y de los músculos adyacentes, laceración de la arteria carótida derecha, de los pulmones (**Figura B**, marcado con flechas blancas), lo que causó hemotórax (50 ml y 100 ml), de predominio izquierdo, y laceración del esófago, de la pleura parietal posterior (**Figura C**, marcado con flechas blancas).

-Alojadas entre los tejidos de la cavidad torácica se encontraron dos ramas secas:

- La de mayor tamaño media 19.3 cm de longitud y 1.1 cm de diámetro; de forma irregular, superficie rugosa y corteza delgada, con un extremo romo completamente redondeado y el otro astillado, con bordes afilados.
- La segunda rama, que embona perfectamente con el extremo astillado de la primera, mide 11 cm de longitud y 0.7 cm de diámetro, y presenta características morfológicas similares, con evidencia de lesiones por roce en la porción posterior de la pleura parietal (**Figuras D, E y F**).

Se identificó una herida contusopunzante adicional, de características morfológicas similares a las previamente descritas, localizada en el tercio superior izquierdo del tórax, de 1.5x1 cm, a 2 cm hacia la izquierda de la línea media anterior del cuerpo y una profundidad aproximada de 4 cm (**Figura A**, flechas rotuladas como 3).

### Causa de muerte

En virtud de las características morfológicas de las heridas contusopunzantes; del hallazgo de los objetos empaladores alojados en la cavidad torácica y de la plena congruencia entre su trayectoria intracorpórea —descrita de superior a inferior (de arriba hacia abajo) y de anterior a posterior (de adelante hacia atrás), con divergencia lateral de uno hacia la derecha y otro hacia la izquierda (**Figura G**)— y las otras lesiones anatómicas documentadas, se estableció como causa de la muerte, las heridas contusopunzantes producidas por los objetos empaladores, que ocasionaron traumatismo torácico y laceración de los pulmones, con hemo neumotórax.

El hemo tórax y neumotórax con frecuencia se presentan de forma simultánea en lesiones torácicas de origen traumático, en el caso particular la entrada de aire y la presencia de sangre en la cavidad pleural altera de manera crítica la mecánica ventilatoria, al abolir la presión negativa intrapleural necesaria para la expansión pulmonar, provocando colapso alveolar, hipoventilación y un severo desbalance ventilación/perfusión, con desarrollo progresivo de hipoxemia, hemodinámicamente la lesión vascular y de la pleura parietal contribuye al colapso pulmonar y además favorece la hipovolemia aguda<sup>7,8</sup>. En el contexto específico del empalamiento, el objeto retenido puede ejercer inicialmente un efecto de taponamiento parcial sobre estructuras vasculares lesionadas; sin embargo, este mismo mecanismo no impide el deterioro progresivo respiratorio ni la acumulación intrapleural de aire y sangre <sup>7-9</sup>.

### Manera de muerte

Desde la perspectiva médico-legal, se determinó que la manera de muerte fue homicida. Esta conclusión se fundamenta en la mecánica de producción de la lesión y la trayectoria intracorpórea del agente del empalador.

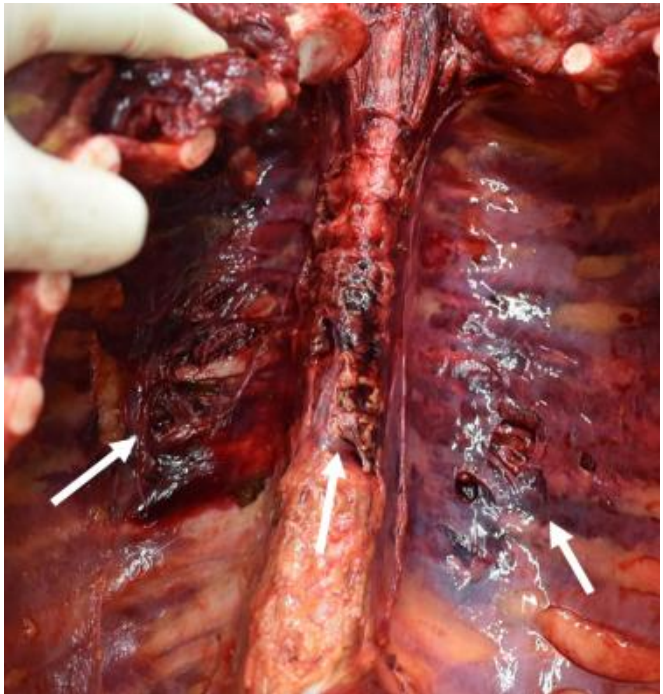


Figura C: Lesiones encontradas en la pared posterior de la cavidad torácica, marcadas con flechas.

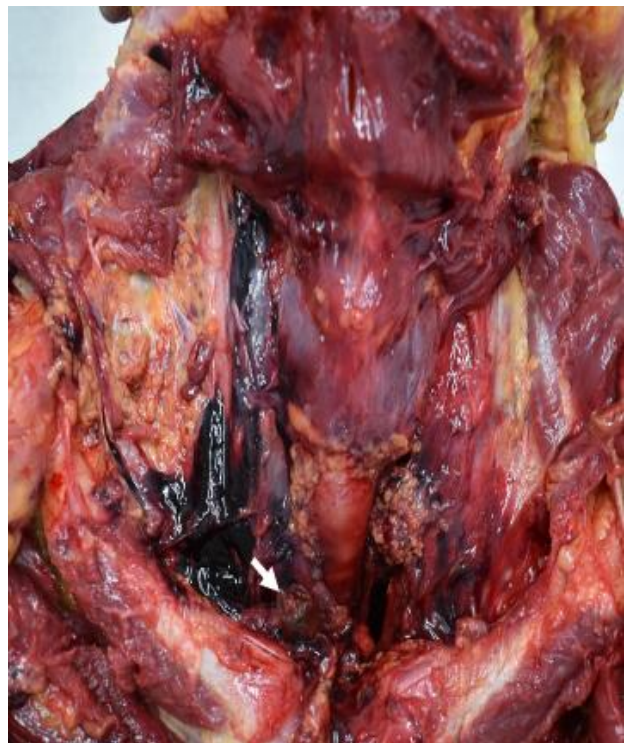

Figura D: Disección de cuello y tórax, donde se encontró objeto extraño alojado por abajo de la clavícula derecha. marcado con flecha.

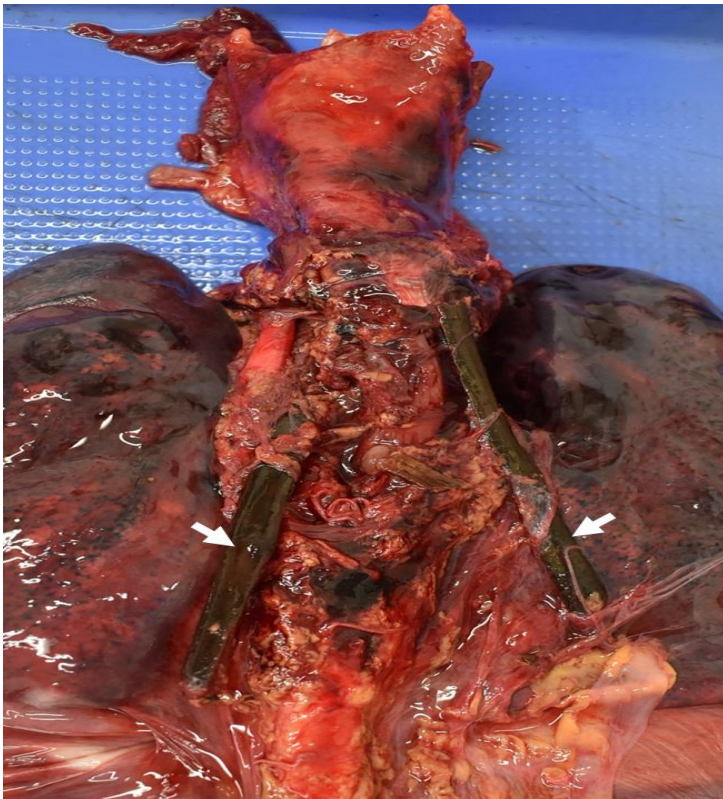


Figura E: Vista posterior del bloque diseccionado, en donde se evidencian dos objetos extraños que se encontraban alojados en la cavidad torácica, marcada con flechas.



Figura F: Objetos extraños que correspondían a dos ramas de árbol, extraídas del cadáver (fondo de imagen modificado para mejorar su calidad).

Dicha trayectoria sugiere que el cuello de la víctima debió encontrarse en hiperextensión al momento del impacto para permitir el acceso del objeto al tórax. Asimismo, la profundidad y naturaleza del daño denotan una fuerza de gran magnitud, y ante la ausencia de estigmas traumáticos compatibles con una caída o precipitación, se descarta la naturaleza accidental del evento.

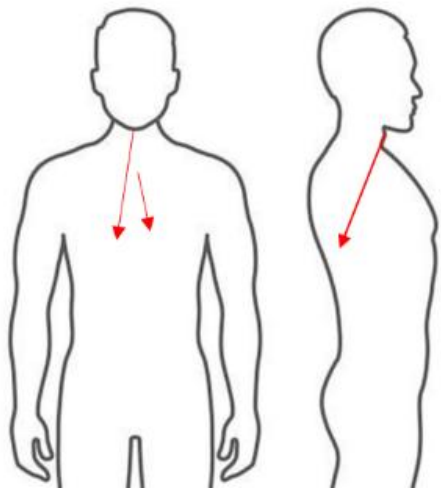
La relevancia de este reporte de caso sobre empalamiento torácico por rama de árbol, tipo homicida, además de su infrecuencia, reside en las particularidades del agente, ya que la madera al ser un material orgánico y heterogéneo, incrementa el riesgo de fragmentación interna y contaminación<sup>10</sup>.

## DISCUSIÓN

Dentro de los mecanismos penetrantes, existe una clara jerarquía de incidencia, las armas blancas (AB) y de Fuego (AF) son los agentes causantes más frecuentes.

Las AF se consideran un predictor independiente de mortalidad debido a la transferencia de energía cinética y la imprevisibilidad del trayecto<sup>2,3,6</sup>. El Empalamiento, es el trauma penetrante donde el agente vulnerante (en este, rama de árbol) queda anclado en el cuerpo, transfixiando cavidades vitales. La morfología de la herida y la naturaleza del agente —madera, un material orgánico con superficie irregular y alto coeficiente de fricción— indican que la penetración no fue facilitada por el filo del objeto, sino por una fuerza cinética de gran magnitud capaz de vencer la resistencia de los planos musculares del tórax, y en comparación con otros mecanismos de lesión, representa una variante poco común del trauma penetrante<sup>3,10,11,12</sup>.

El análisis de la trayectoria intracorpórea, resultó determinante para la reconstrucción de los hechos:



**Figura G:** Esquema del trayecto intracorpóreo de los objetos empaladores.

- **Hiperextensión Cervical:** Para que un objeto penetre el tórax superior con una inclinación descendente, el cuello de la víctima debió encontrarse en un estado de hiperextensión forzada. Esta posición expone el tercio superior del tórax, facilitando el acceso del agente vulnerante hacia el mediastino o parénquima pulmonar<sup>6</sup>.

- **Dinámica del Ataque:** En el contexto de un homicidio, esta configuración sugiere una superioridad posicional del victimario o una inmovilización previa de la víctima que permitió la exposición del área de impacto.

Diagnóstico Diferencial de la Etiología Médico-Legal: Siguiendo lo descrito por Byard<sup>1</sup> y Marecová y Cols.<sup>5</sup>, se realizó un contraste entre las tres posibles maneras de muerte:

- **Accidental:** Se descarta ante la ausencia de lesiones contusas, signos de fricción, o estigmas de impacto secundarios a una precipitación o caída de altura. En casos accidentales documentados, la trayectoria suele ser ascendente (caída sobre el objeto) o transversal

transversal (impacto vehicular), y casi siempre existen lesiones de arrastre o defensa reactiva en extremidades<sup>1,5,11,12</sup>.

- **Suicida:** Se descarta por la ubicación anatómica y la complejidad de la trayectoria descendente, la cual es incompatible con la biomecánica de una autolesión por empalamiento, que generalmente requiere que la víctima se lance sobre un objeto fijo en el plano de sustentación<sup>1</sup>.

- **Homicida:** Se establece como la etiología más probable. La combinación de una fuerza extrínseca considerable, una trayectoria dirigida (descendente-posterior) y la selección de un área vital del tórax, son indicadores de una acción intencionada ejercida por un tercero<sup>3,5,12</sup>.

## CONCLUSIÓN

El trauma torácico por empalamiento, aunque infrecuente en la práctica, exige una caracterización lesionológica precisa que lo distinga de las heridas por arma blanca convencional para evitar errores diagnósticos y periciales. Mientras que las lesiones por arma blanca se definen por soluciones de continuidad lineales, de bordes limpios y una profundidad que suele superar la longitud del arma debido al fenómeno de "acordeón"<sup>3</sup>, el empalamiento se manifiesta como una lesión contusopunzante con bordes más irregulares, presencia de excoriaciones peri lesionales por la fricción del objeto y un trayecto que guarda una correspondencia exacta con el agente causal alojado<sup>2,3</sup>.

## REFERENCIAS BIBLIOGRÁFICAS

1. Byard RW. A forensic evaluation of impalement injuries. *Med Sci Law*. 2018 ;58(2):85-92. doi: 10.1177/0025802418755588
2. Pérez Pérez RM. Modulo 3 Patología Forense. En: Pérez Pérez RM. editor. *Medicina legal y Ciencias forenses*. . Barcelona: Universitat Oberta de Catalunya; 2013. . p. 9-63. Disponible en: <https://hdl.handle.net/10609/75566>
3. Avendaño Torres MF, Soto Pila GG. Análisis de lesiones

trauma abdominal penetrante por arma de fuego y arma punzante en medicina forense. Anat Digit. . 2025 ;8(2.2):6-26. Disponible en: <https://doi.org/10.33262/anatomiadigital.v8i2.2.3412>

4. Lovesio C. Traumatismos de tórax. En: Lovesio C. editor. Medicina Intensiva. 6ta ed. . Buenos Aires: El Ateneo; 2006. p. 986-1019. Disponible en: <https://materiales.bmc.gw/Medicina%20Interna/Medicina%20Intensiva%20-%20Lovesio%206%20ed.pdf>

5. Marecová K, Uvíra M, Dokoupil M, Handlos P. Stab wounds of the chest caused by penetration of duralumin rods. Forensic Sci Med Pathol. . 2018 ;14(4):558-560. Disponible en: <https://link.springer.com/article/10.1007/s12024-018-0004-9>

6. Lugo Jáuriga BR, Loy Vera BH, Sosa Moreno LU. Herida penetrante en el tórax. Medicentro Electrónica. 2015; 19(4):263-266. Disponible en: [http://scielo.sld.cu/scielo.php?script=sci\\_arttext&pid=S1029-30432015000400010](http://scielo.sld.cu/scielo.php?script=sci_arttext&pid=S1029-30432015000400010)

7. Jain A, Waseem M. Thoracic Trauma. . Treasure Island (FL): StatPearls Publishing; 2026. [actualizado 2026 Feb 15; citado 2026 Mar 25]. Disponible en: <https://www.ncbi.nlm.nih.gov/books/NBK482194/>

8. Pumarejo Gómez L, Tran VH. Hemothorax. . Treasure Island (FL): StatPearls Publishing; 2023 [citado 25 marzo 2026]. Disponible en: <https://www.ncbi.nlm.nih.gov/books/NBK538219/>

9. Spain DA, Ko A., Tung, J. Hemothorax and Pneumothorax. En: Coccolini F, Catena, F. editores. Textbook of Emergency General Surgery. . Switzerland: Springer;2023. p. 711-726. Disponible en: [https://doi.org/10.1007/978-3-031-22599-4\\_47](https://doi.org/10.1007/978-3-031-22599-4_47)

10. Huo S, Cui F, Ohno Y. Fatal penetrating head injury by bamboo fragments. Leg Med (Tokyo). . 2013 ;15(2):99-102. doi: 10.1016/j.legalmed.2012.08.013.

11. Fairburn S, Sturdivant A, Hwang J, Holcomb JB, Kerby JD, Julson J et al. Abdominopelvic impalement with tree branch causing major vascular injury. Trauma Case Rep. 2025; 57:101181. Disponible en: <https://www.sciencedirect.com/science/article/pii/S2352644025000585>

12. Hlavaty L, Sung L. Horticultural Homicide: Stab Wound to the Chest Masquerading as Impalement by Rose Bush. Am J Forensic Med Pathol. 2018 Dec;39(4):341-344. doi: 10.1097/PAF.0000000000000428.

***El trauma torácico por empalamiento, aunque infrecuente en la práctica, exige una caracterización lesionológica precisa que lo distinga de las heridas por arma blanca convencional para evitar errores diagnósticos y periciales.***