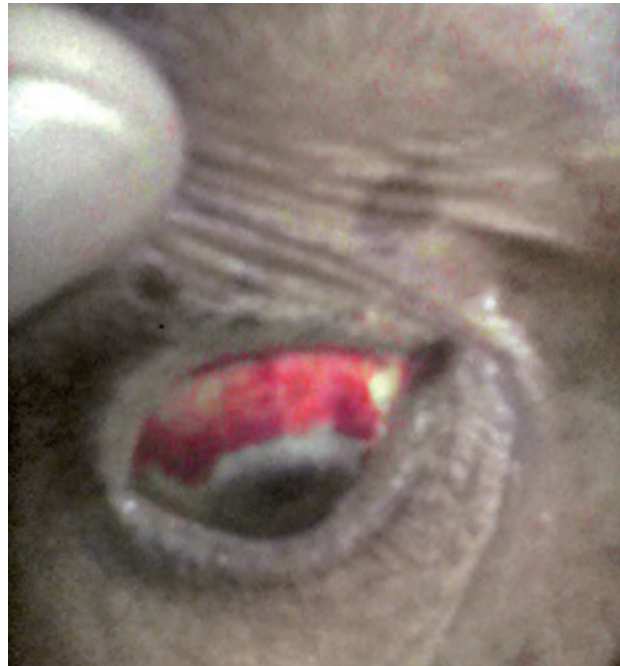


HEMORRAGIA SUBCONJUNTIVAL EN UN HOMBRE POSOPERADO DE CATARATA

Subconjunctival Hemorrhage in a Post Man Operated Cataract

Jairo Selin Velásquez Flores¹

¹ Médico General. Clínica Principado de Asturias, Aldea Toyos, El Negrito, Yoro.



Paciente masculino de 77 años, jornalero, pos operado de catarata en ojo derecho hace 9 meses, desarrolla súbitamente "ojo rojo" después de cortar césped. Niega traumas, cuerpo extraño, cambios inflamatorios, lagrimeo, pus, diplopía, visión borrosa, amaurosis, fotofobia, cefalea, vómitos. Ansioso sin antecedentes patológicos personales. Al examen físico encuentro pupilas isocóricas reactivas a la luz con reflejo naranja positivo y movimientos oculares íntegros. Obsérvese la hemorragia conjuntival superior sin infiltración del iris. Esta hemorragia se debe a la rotura de pequeños vasos del espacio virtual entre la epiesclerótica y la conjuntiva. La sangre diseca este espacio y produce un "ojo rojo" muy llamativo, pero no afecta a la visión y la hemorragia cede sin tratamiento. También puede ser consecuencia de un trastorno hemorrágico subyacente.¹ Es importante conocer las complicaciones posoperatorias de la cirugía de catarata para hacer un correcto diagnóstico diferencial de "ojo rojo" y no pasar por alto condiciones más graves. En la técnica de extracción manual de catarata con incisión pequeña, las complicaciones posoperatorias tempranas fueron el edema corneal estromal, hipertensión intraocular transitoria, hifema grado I y opacidad en la cápsula posterior. Las complicaciones tardías fueron atrofia del iris, irregularidad pupilar y glaucoma de ángulo cerrado.²

REFERENCIAS

1. Horton JC, Trastornos Oculares Harrison Principios de Medicina Interna, Decimosexta Edición, 2006, Pagina 189. McGraw-Hill Interamericana Editores S.A. de C.V. México D.F.
2. Moya JO, Morfín L, Salazar E, Cirugía Manual de Catarata con Incisión Pequeña bajo Anestesia Tópica/Intracamerar por Residentes. Revista Mexicana de Oftalmología. 2014; 88(4):167-175.

Recibido para publicación 12/2014, aceptado 04/2015

Dirección de Correspondencia: Dr. Jairo Selin Velásquez Flores

Barrio Terencio Sierra, una cuadra al oeste del Hotel La Ensenada, Frente a la Cuartería de don Pablo, Tela Atlántida, Honduras.

Correo electrónico: vf_jairoselin@yahoo.com