

Polihidramnios

Informe de un caso y manejo actual

Polyhydramnios

A case report and today's management

Juan Ramón Lorenzana Cruz*, Roger Orellana†

RESUMEN. El polihidramnios es una patología relativamente frecuente en obstetricia que puede complicar el embarazo según el grado de severidad. La mayoría de los casos no tienen una causa demostrable aunque ahora con las nuevas técnicas de diagnóstico un porcentaje de ellos tiene afecciones genéticas. El tratamiento actual consta de fármacos junto a la amniocentesis con control ultrasonográfico. En el presente informe se describe un caso de polihidramnios severo en el cual no se demostró la etiología y se manejó con indometacina y amniocentesis.

Palabras clave: *Amniocentesis. Líquido amniótico. Polihidramnios.*

ABSTRACT. Polyhydramnios is a relatively frequent pathology in obstetrics that could complicate pregnancy, depending on the severity. Most of the cases does not have an apparent cause, although with the new diagnostic techniques a small percentage of them has a genetic cause. Nowadays treatment includes drugs and amniocentesis with ultrasonographic controls. Here we present a severe polyhydramnios case in which we did not detect an etiology and that was treated with indomethacin and amniocentesis.

Keywords: *Amniocentesis. Amnionic fluid. Polyhydramnios.*

CASO CLINICO

Se presenta el caso de una paciente de 18 años de edad, secundigesta con una cesárea anterior por postmadurez y oligohidramnios no complicada, dicho producto murió en la primera semana de vida. En la evaluación inicial la paciente desconocía su fecha de última menstruación (FUM), por lo que el primer ultrasonido (USG) que se realizó demostró un producto de 13 semanas. La paciente informó de un antecedente de ser tratada por migraña con carbamazepina desde hacía 2 años el cual lo había discontinuado al momento de la evaluación. La paciente fué captada en la consulta externa del Hospital Escuela, referida de un Centro de Salud para realizar un ultrasonido obstétrico por un posible polihidramnios. En esa ocasión la paciente se encontró asintomática y al examen físico sus signos vitales fueron normales, el abdomen se encontró globoso por útero grávido con una altura de fondo uterino (AFU) de 32cms, frecuencia cardíaca fetal normal, sin contracciones uterinas y sin cambios cervicales. A partir de aquí la paciente es ingresada en cuatro ocasiones, las cuales se describen a continuación.

El primer ingreso se realizó ya que la paciente presentaba síntomas por compresión y amenaza de parto pretérmino, además se quería investigar la posible etiología del polihidramnios, por lo que al realizarle el ultrasonido

* Gineco-Obstetra. Instituto Hondureño de Seguridad Social.

† Gineco-Obstetra-Perinatólogo. Hospital General San Felipe.

Dirigir Correspondencia a: jrloren2002@yahoo.com

reveló un embarazo 26.6 semanas de gestación con un Índice de Líquido Amniótico (ILA) de 25.7 cms y anatomía fetal normal. Los exámenes de laboratorio (glicemia, química y hemograma) demostraron valores normales, su tipo sanguíneo y Rh fue O positivo. Se realizaron dos amniocentesis descompresivas obteniendo un total de 2750 cc de líquido amniótico y se trató con indometacina 100 mg v.o./día. El USG de control demostró un ILA de 18.1cm.

El segundo ingreso fue a las 31.2 semanas de gestación, también por síntomas de compresión y amenaza de parto prematuro. El ultrasonido reveló un ILA de 26.6 cms. Se practicó una amniocentesis descompresiva que produjo un total de 1250 cc de líquido. Se administraron inductores de madurez pulmonar betametasona 12 mg IM/día por dos dosis.

El tercer ingreso fue a las 33 semanas de gestación por USG con un ILA 38.3 cms. Los síntomas por compresión de la paciente eran severos (dificultad respiratoria, distensión) por lo que se ingresó. Se realizaron 3 amniocentesis y se obtuvo un total de 7025 cc, se administró fenoterol oral a razón de 5 mg c/6hrs.

El último ingreso fue a las 37 semanas y se practicó una cesárea donde se obtuvo un producto masculino sin malformaciones aparentes, con un peso de 1800 gr y Apgar de 8 y 9 a los minutos 1 y 5 respectivamente, la placenta fue de apariencia normal y se calcularon aproximadamente 6-8 litros de líquido amniótico en el transoperatorio.

El total de líquido amniótico extraído en las seis amniocentesis fue de 11,025 cc. La madre y el producto tuvieron buena evolución post cesárea. Actualmente el niño tiene 2 y medio años de edad y no presenta ninguna alteración.

DISCUSION

El polihidramnios se define como acúmulo patológico de líquido amniótico secundario a un aumento en la producción o deficiencia en la eliminación.¹

La incidencia varía de un 0.6% a un 3.6% según informes de varias regiones del mundo.²⁻⁴

Por su evolución se clasifica en Agudo (2%), de inicio súbito, aparece en el segundo trimestre, se asocia a malformaciones congénitas no compatibles con la vida y rápidamente evoluciona a parto pretérmino y el crónico (98%), aparece en el tercer trimestre, se asocia a factores maternos y es principalmente idiopático,¹ como el caso aquí presentado. Según la severidad se clasifica de acuerdo al ILA en leve de 25 – 30 cms; moderado de 30.1 a 35cms y severo mayor de 35cms. (Ref.5) La etiología depende de ciertas causas. Pueden ser fetales (13%), maternas (7%), placentarias (12%) e idiopáticas (68%).

En cuanto al cuadro clínico la paciente presenta un aumento progresivo y rápido de su AFU, síntomas de compresión y/o distensión como ser dificultad respiratoria como los presentados por la paciente del caso, edema de miembros inferiores, edema vulvar y de pared abdominal, aumento de peso, desarrollo de pre-eclampsia.¹

El diagnóstico clínico se basa por un AFU mayor para edad gestacional, dificultad para palpar partes fetales, dificultad para auscultar foco fetal y palpación subjetiva de aumento de líquido amniótico. El USG nos brinda el diagnóstico con la medición del líquido amniótico, la técnica más utilizada es la de Phelan (Fig. No. 1). También el USG puede detectar malformaciones fetales.^{1,4-6}

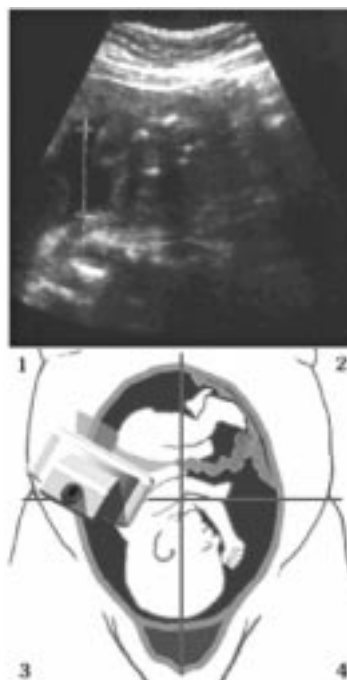


Figura No. 1.
Medición del ILA por el método de Phelan de 4 cuadrantes (Obtenido de Obstetric Ultrasound, Principles y Techniques Cd Rom interactive De Medison Co. Ltd)

Los exámenes de laboratorio son importantes para poder determinar una causa no idiopática; se debe tomar en cuenta la curva de tolerancia a la glucosa, los anticuerpos anti Toxoplasma, citomegalovirus, el tipo sanguíneo y Rh y el cariotipo fetal analizado a través del líquido amniótico. El diagnóstico diferencial incluye ascitis, quiste de ovario gigante y embarazo gemelar.¹

El tratamiento se ha basado en el uso de la indometacina, pero ahora se utiliza en combinación con un procedimiento invasivo, la amniocentesis. En nuestro caso se utilizó esta combinación obteniendo buenos resultados a corto plazo pero no a mediano plazo. La indometacina ha sido el medicamento más utilizado y estudiado para estos casos. Es un inhibidor de las prostaglandinas vasodilatadoras, por lo cual produce una vasoconstricción arteriolar en el riñón fetal disminuyendo el filtrado glomerular con la subsecuente disminución de la producción de orina fetal que es la principal fuente de líquido amniótico a partir del segundo trimestre. Debe usarse en casos selectos donde la causa sea idiopática, o por una causa materno-placentaria. Su uso se limita de preferencia a partir de las 28 hasta las 32 semanas de gestación. La dosis recomendada oscila entre 25-50 mg vía oral cada 6 horas. Debe monitorizarse el ILA bisemanalmente de tal modo que cuando llegue a 18cms se suspende. También es importante realizar ecocardiograma fetal cada semana, para observar el agujero oval, en caso de cierre de este debe suspenderse la indometacina ya que el proceso generalmente es reversible.^{1,7-9}

La amniocentesis (Fig. No. 2) es un procedimiento invasivo, que alivia las molestias maternas, provee líquido que puede estudiarse (cariotipo, madurez pulmonar, gram y cultivo), y al disminuir la compresión uterina mejora el flujo de las arterias espirales. Las complicaciones de la amniocentesis pueden ser parto pretérmino, desprendimiento prematuro de placenta normoinserta, punción del feto e infecciones que son raras.^{1,10}

El tratamiento dependerá de la severidad del caso. En casos leves puede utilizarse únicamente la indometacina. Cuando el polihidramnios es de moderado a severo pueden utilizarse la indometacina junto con la amniocentesis, ya que en algunos estudios recientes, de esta forma se controla mejor el polihidramnios, es obvio que estas medidas se tomarán cuando se descarten malformaciones fetales severas.⁷

El pronóstico generalmente es bueno para el producto cuando el polihidramnios no tiene causa aparente (idiopático), pero se ha visto que el 17% de los casos idiopáticos tienen una anomalía cromosómica,¹¹ por lo tanto el cariotipo es de vital importancia para detectar estos casos. Es de hacer notar que en nuestro medio muchos de estos diagnósticos se omiten por no estar disponibles el método de cariotipo. Nuestro caso fue catalogado al final como un polihidramnios idiopático. Sin embargo, existe una duda razonable de que sea un producto completamente normal.

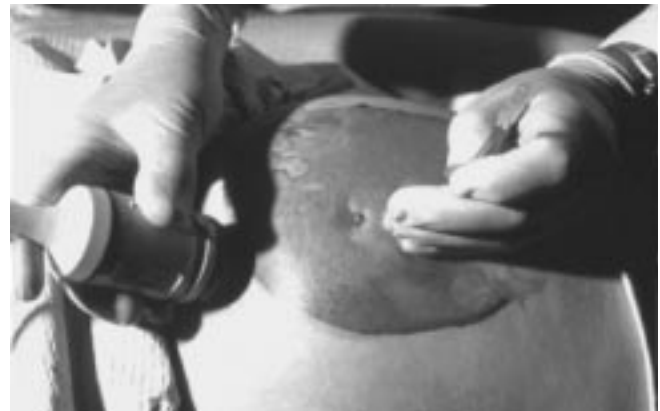

Figura No. 2. Muestra la técnica de amniocentesis guiada por USG. (Obtenido de Enciclopedia Encarta 99 Cd Rom Interactive. Microsoft.)

REFERENCIAS

1. Cifuentes R y Arias F. Polihidramnios. *Obstetricia de Alto Riesgo*. 4ta Ed. Bogotá, Fondo Editorial 1995, pp.73-75.
2. Yaman C, Arzt W, Tulzer G. The polyhydramnios symptom analysis of 56 cases. *Geburtshilfe Frauenheilkd* 1996; 56: 287-90.
3. Martínez-Frias ML, Bermejo E. Maternal and fetal factors related to abnormal amniotic fluid. *J Perinatal* 1999; 19: 514-20.
4. Panting-Kemp A, Nguyen T. Idiopathic polyhydramnios and perinatal outcome. *Am J Obstet Gynecol* 1999; 181: 1079-82.
5. Lazabnik N, Many A. The severity of polyhydramnios, estimated fetal weight and preterm delivery are independent risk factors for the presence of congenital malformations. *Gynecol Obstet* 1999; 48: 28-32.
6. Biggio JR Jr, Wenstrom KD. Hydramnios prediction of adverse perinatal outcome. *Obstet Gynecol* 1999; 94: 773-7.
7. Bondagji N, Manning FA, Martel J. Complete resolution of CMV-associated acute hydramnios by single large volume reduction amniocentesis and maternal indomethacin. A case report. *Fetal Diagn Ther* 1996; 11: 345-7.

8. Vigil de Gracia, Campos-Rivera P. Pregnancy complicated with symptomatic polyhydramnios: treatment with indomethacin. *Ginecol Obstet Mex* 1997; 65: 21-6.
9. Kirshon B, Mari G, Moise KJ. Effect of indomethacin on the fetal ductus arteriosus during treatment of symptomatic polyhydramnios. *J Reprod Med* 1990; 35: 529-32.
10. Guzman ER, Vintzileos A, Benito C. Effects of therapeutic amniocentesis on uterine and umbilical artery velocimetry in cases of severe symptomatic polyhydramnios. *J Matern Fetal Med* 1996; 5: 299-304.
11. Lee JF, Wang KK, Lan CC. Risk of fetal chromosomal abnormalities in idiopathic polyhydramnios. *Chung Hua I Hsueh Tsa Chih* 1996; 57: 42-6.

DEBEMOS APRENDER LA IMPORTANCIA DE SOPORTAR NUESTRAS
MUTUAS DEBILIDADES, PORQUE HEMOS APRENDIDO EL VALOR DE
LA TOLERANCIA.

PAUL HARRIS