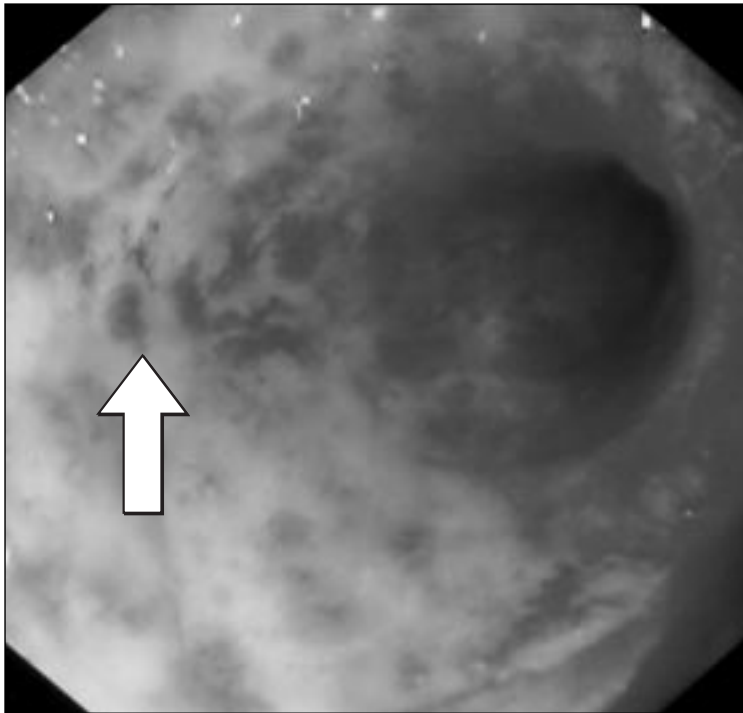


IMAGEN EN LA PRÁCTICA CLÍNICA

Proctitis por Radiación

Dr. Guillermo Pérez Mungía



Paciente masculino de 74 años de edad, quien hacía dos meses había concluido radioterapia por cáncer de próstata. Posteriormente desarrolló evacuaciones intestinales frecuentes, con moco, pujo y tenesmo. Se practicó una rectosigmoidoscopia, que reveló cambios inflamatorios agudos y subagudos, con hemorragia superficial. La flecha muestra una de las múltiples formaciones vasculares (telangiectasias) presentes y características de esta complicación.

* Unidad de Endoscopia, Hospital San Felipe, Tegucigalpa. Dirigir correspondencia a: E mail g-perez-mungia@hotmail.com

***Se invita a los colegas a enviar su colaboración a esta sección
de la Revista Médica Hondureña***