

La Electrofulguración como Método de Tratamiento en las Displasias Cervicales

Enrique O. Samayoa M., Antonio Romero Rovelo**.*

La incidencia creciente de las conizaciones cervicales uterinas, por lesiones precancerosas, nos motivó a efectuar este estudio en la clínica de patología cervical del Hospital Materno Infantil del Instituto Hondureño de Seguridad Social, el estudio es de tipo prospectivo para determinar la efectividad de la electrofulguración dirigida (EFD) por la prueba de Schiller en las lesiones cervicales, toda vez que como antecedente haya un resultado citológico que sugiera la presencia de displasia o decondilomatosis pura o condilomatosis con transformación displásica atípica (10-23-18).

La prueba de Schiller es variablemente aceptada por los estudiosos de la colposcopia desde 1929 y desde 1954 Hinselman sugería el procedimiento llamado colposcopia ampliada (8), ahora nosotros la utilizamos para proceder a la EFD en las áreas yodo negativas en un intento de cubrir toda la zona de transformación cervical normal (ZTN) o zona de transformación atípica (ZTA) porque a esa fecha no contábamos con el aparato de crioterapia (1984).

El procedimiento se hizo procurando cubrir toda la ZT con un margen de 5 mm. fuera de ella, ignorando por supuesto la profundidad efectiva que produce el procedimiento, contrario a lo que ocurre con la crioterapia que se juzga la profundidad en relación al margen o

* Jefe del Servicio de Obstetricia del HMI del IHSS DE Tegucigalpa. ** Jefe del Servicio de Consulta externa del HMI del IHSS de Tegucigalpa.

anillo de congelación que se forma alrededor de la probeta o punta congeladora. Para seleccionar las pacientes para EF se emplearon la colposcopia, la biopsia dirigida (BD), la presencia de síntomas asociados que con la EFD pudieran disminuir o, desaparecer, como lo es la secreción de la mucosa cervical.

MATERIAL Y MÉTODO

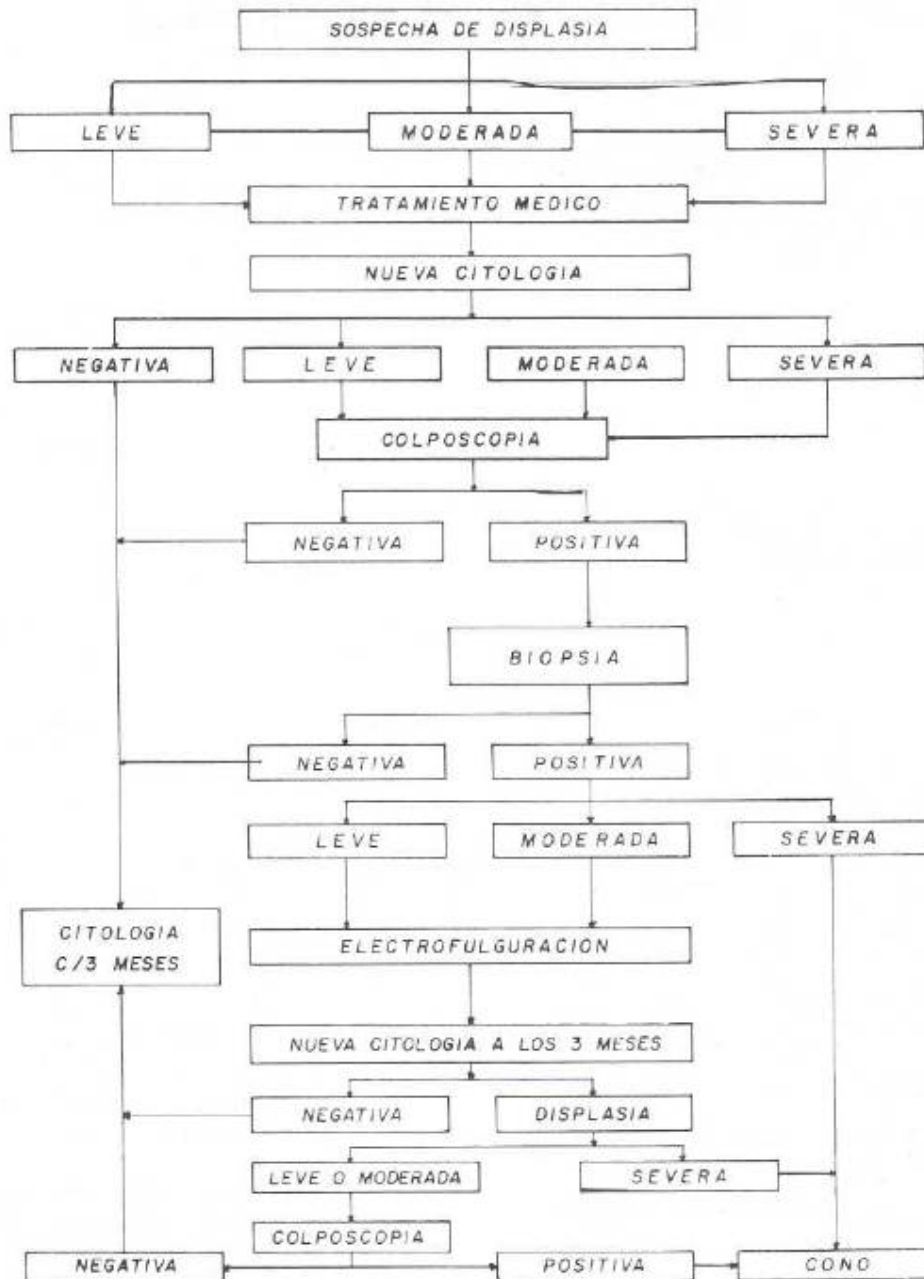
Toda paciente con citología positiva por displasia fue evaluada colposcopicamente. Si por motivos como son las citas a largo plazo, no se les pudiera hacer de inmediato la colposcopia, se les daba tratamiento con cremas sulfovaginales o tratamientos más específicos sobre todo si los cultivos de la secreción vaginal demostraban patología como Gardnerellas o Tricomonas. Se efectuó BD en toda lesión colposcopicamente sospechosa, o al azar en varios puntos, si sólo se detectaba en la ZTN una simple ectopía, pero con citología positiva, en este último caso también se tomaban biopsias en varios puntos de la unión escamocolumnar (UEC). Si la BD era positiva por displasia leve (DL), displasia moderada (DM) o condiloma, se procedía a la EFD, pero si la displasia era severa (DS), se procedía a la conización, esta decisión se tomó por no tener confianza en el procedimiento de EFD aunque se sabe que todas las displasias son tributarias de procedimientos de destrucción tisular incluyéndose lesiones como DS (1-4-11-12-18), salvo que los límites colposcopicos de ZT no sean identificados o que haya persistencia de la displasia post-tratamiento, en cuyo caso se recomendaba el cono (17). Las pacientes se

controlaron citológicamente, primero a los dos meses y después cada tres meses sin repetir la EFD. No se efectuaron curetajes endocer vi cales por carecer del equipo (15) y en general se procedió de acuerdo al equipo (15) y en general se procedió de acuerdo al flujograma que se presenta en la Fig. 1.

RESULTADOS

De 1984 hasta mediados de 1987 se trataron 86 pacientes por resultados citológicos de displasia, de las que 66 (77%), se les practicó EFD. Algunas de las pacientes han

FIGURA No. 1
Flujograma de la Paciente con Citología Anormal



tenido controles hasta por 48 meses y otras sólo fueron vistas 2 meses porque sus citologías se normalizaron o porque no regresaron a control, según se puede ver en la Tabla 1 que analiza el tiempo en que las pacientes asistieron a control, fue notorio que ninguna de las pacientes tenían antecedentes de cesáreas. Del análisis de resultados se forman 5 grupos: el primero Tabla II, pacientes sin EF, porque no regresaron a control; el segundo grupo Tabla III, pacientes sin BD por tener sólo ectopía; el tercer grupo Tabla IV pacientes sólo con reepitelización por colposcopia pero BD positiva; el cuarto Grupo Tabla V, colposcopia normal y BD normal. El quinto grupo es el más grande con 40 pacientes, a toda se les practicó EF y tanto la colposcopia como la BD fueron positivas por patología benigna o precancerosa. La primera experiencia sexual se efectuó en extremos de 15 a 25 años. El grupo de 15 a 18 años constituyó el 49% de las pacientes.

GRUPO 1. (Tabla II)

17 pacientes (19.5) no recibieron tratamiento de EFD porque no regresaron a pesar de que sus citologías, colposcopias y BD resultaron con anormalidades. En situaciones como estas y otras que se relatan más adelante es muy necesaria la cooperación de las Trabajadoras Sociales.

TABLA I
DURACION DEL CONTROL DE PACIENTES

SIN COLPOSCOPIA NI EFD		
MESES	PACIENTES	%
1-2*	17	20
3-6*	15	17
7-12	28	32
13-18	11	13
19-24	6	7
25-36	4	5
37-48	5	6
TOTAL	86	100

- EN 12 DE ESTOS PACIENTES (16%) LAS CITOLOGÍAS SE NORMALIZARON SOLO CON TRATAMIENTO MEDICO Y NO SE LES HIZO COLPOSCOPIA.
- * EN 3 PACIENTES LAS CITOLOGÍAS SE NORMALIZARON CON TRATAMIENTO MEDICO.

TABLA II
GRUPO I. SIN E.F.D. PORQUE SE AUSENTARON

CITOLOGIA	COLPOSCOPIA	BD
DL 8	LEUCOPLASIA 5	DL 1
DM 4	MOSAICO 5	DM 2
DS 7	KERATOSIS 2	DS 4
	CONDILOMA 2	CONDILOMA 1
	NIEC* 2	SIN INFOR. 9
	SOSPECHA* 1	
TOTAL 17	17	17

> ESTOS TÉRMINOS SE CONSIGNARON PERO NO CORRESPONDEN A LA TERMINOLOGÍA COLPOSCOPICA.

GRUPO 2. (TABLA III)

Por el contrario a 20 pacientes 23%, se les practicó EFD porque las citologías fueron positivas por displasia pero las colposcopias fueron informadas sólo como ectopías y no se les practicó BD. Los controles otológicos fueron normales en el 70% pero las restantes 30% no tuvieron citología de control.

INICIAL	CONTROL
DL 17 DM 3	Normal 14 No inform 6
TOTAL 20	20

TABLA III
GRUPO 2
CITOLOGÍAS

A las 20 se les efectuó EFD sin BD porque sólo se encontró ectopía en la colposcopia, 70% tuvieron controles otológicos normales (14 pacientes).

GRUPO 3. (TABLA IV)

A 3 pacientes 3.4% se les hizo biopsia al azar y EFD porque sus citologías eran positivas, no obstante, las colposcopías sólo indicaron reepitelización o ectopía, pero sus biopsias fueron positivas.

La biopsia fue al azar, pero resultaron positivas, lo ideal hubiera sido efectuarla con colposcopia ampliada, 2 de estas pacientes se ausentaron y una continúa en control.

Estos 3 casos (3.4%) nos hace reflexionar, porque existe la posibilidad de que ciertas lesiones cervicales podrían haberse identificado usando la llamada colposcopia ampliada con la prueba Schiller (8), porque algunas veces la lesión histológica no es lo suficientemente avanzada para dar los cambios típicos (2-7-9), o también porque los procesos de vascularización son muy tenues, o porque hay incipientes deficiencias de glucógeno celular en los procesos de transformación metaplásica (8). De estas 3 pacientes una continúa en control, las dos restantes no regresaron.

**TABLA IV
GRUPO 3**

COLPOSCOPIAS NORMALES

CITOLOGIA	BIOPSIA
DL 2	DM 2
DM 1	CONDILOMA 1
TOTAL 3	3

A LAS 3 SE LES EFECTUÓ E.F.D. POR CITOLOGÍA Y BIOPSIA POSITIVA.-LA COLPOSCOPIA SOLO DEMOSTRÓ ECTOPIA POR LO QUE LA BIOPSIA FUE AL AZAR. 4% DE 69 COLPOSCOPIAS.

GRUPO 4. (TABLA V)

A 6 pacientes se les practicó EFD no obstante que las colposcopias sólo lo demostraron ectopía y las biopsias fueron negativas; la EFD se efectuó por la presencia de citologías positivas, lo que se hizo como una extraprecación o para disminuir la secreción mucosa que algunas veces producen las ectopías. En las citologías de control sólo hubo 1 caso positivo con DS que lastimosamente no regresó a control.

**TABLA V
GRUPO 4**

CITOLOGIA INICIAL ANORMAL

CITOLOGIA		COLPOSCOPIA	B D
INICIAL	CONTROL		
DL 5	DS 1*	POLIPO 1	POLIPO 1
DM 1	NORMAL 5	REEPITELIZAC. 5	REEPITELIZAC. 5
TOTAL 6	6	6	6

EN ESTAS 6 PACIENTES LA E.F.D. SE HIZO POR EXTRA PRECAUCION POR SER LAS CITOLOGIAS POSITIVAS, AUNQUE LA COLPOSCOPIA Y BD NO TENIAN DISPLASIA.
* NO REGRESO A CONSULTA.

GRUPO 5. (TABLAS VI, VII, VIII, IX, X, XI, XII)

Este grupo de 40 pacientes (46% de 86) a 37 se les efectuó EFD porque la biopsia dirigida fue positiva así: Cervicitis 8 casos, de DL 8 casos, DM 14 casos, condiloma atípico 7 casos y hubo 3 DS a quienes no se les practicó EFD por ser candidatas a biopsia en cono, pero dos no regresaron al control, ninguna de ellas resultó con C.A. Invasor. La tercera de estas pacientes se ausentó por haber perdido su cobertura como derecho-habiente y un año más tarde regresó con C.A. Invasor, en una BD anterior el resultado fue de DM por lo que se le practicó EFD. La tabla VI hace un resumen de las 8 cervicitis y se observa en las citologías de control que el 50% (4 pacientes) normalizaron su citología, el 50% no regresó a control.

**TABLA VI
GRUPO 5**

CERVICITIS POR B.D.

CITOLOGIA		COLPOSCOPIA
INICIAL	CONTROL	
DL 6	NORMAL 4	ECTOPIA 4
DM 1	SIN CONTROL 4	REEPITELIZACION 1
DS 1		LEUCOPLASIA 1
		MOSAICO 1
		VASOS ATIPICOS 1
TOTAL 8	8	8

E.F.D. EN 8 CON CERVITIS POR BD. NO REGRESARON A CONTROL 4 PACIENTES Y SUS COLPOSCOPIAS FUERON ANORMALES EN 3.

Es bastante difícil tipificar a que clase de displasia corresponde una característica colposcópica porque un mosaico por ejemplo, puede corresponder histológicamente a una acantosis, que es una lesión metaplásica no precancerosa, como podría ser también el equivalente de una displasia, la cual es precancerosa en grado variable según la intensidad de la lesión, lo mismo puede decirse de la leucoplasia y de la kematosis; quizá sólo la presencia de vasos atípicos sea lo más indicativo de una lesión específica como DS o Invasor (7,8), así por ejemplo, cuando a una lesión colposcópica como el mosaico se le hace BD, puede resultar varios grados de displasia, lo mismo se ve en los resultados de DL de la Tabla VII donde hay un 50% de citologías que se volvieron normales.

TABLA VII
GRUPO 5
DISPLASIA LEVE

CITOLOGIA		COLPOSCOPIA	
INICIAL	CONTROL		
DL 5	NORMAL 4	LEUCOPLASIA	6
DM 3	SIN CONTROL 4	MOSAICO	1
		ECTOPIA	1
TOTAL 8	8		8

E.F.D. EN 8 PACIENTES CON DL POR BD.
4 NO REGRESARON A CONTROL.

La tabla VII resume 8 pacientes a las que se les hizo EFD porque la BD informó DL, de estas 4 no regresaron a control y en el 50% (4 casos) sus citologías de control se normalizaron.

Otro grupo de 14 pacientes (Tabla VIII) se les practicó EFD por tener BD positiva con DM, a una de las pacientes se les practicó conización por persistencia de displasia otológica y la anatomía patológica reportó DS por lo que se le practicó HAT por su edad y paridad. Otra de las pacientes de este grupo es la que al año resultó con C. A Invasor, la paciente falleció. Dos pacientes continúan en estudio, otra fue dada de alta y 9 no regresaron.

De nuevo, de la correlación de los hallazgos colposcópicos se puede deducir que hay necesidad de profundizar más en este estudio ya que una metaplasia puede esconder el inicio de una displasia, por lo mismo una aparente inofensiva ectopía necesita de la

CITOLOGIA		COLPOSCOPIA	
INICIAL	CONTROL		
DL 5	DS 2*	NO CONSIGNADO	2
DM 9	NORMAL 1	ECTOPIA	2
	SIN CONTROL 9	METAPLASIA	1
	EN ESTUDIO 2	LEUCOPLASIA	6
		MOSAICO	1
		DM	1
		VASOS ATIPICOS*	1
TOTAL 14	14		14

colposcopia ampliada (8) para la selección de los puntos

TABLA VIII
GRUPO 5
DISPLASIA MODERADA

de biopsia, lo que por supuesto requiere más tiempo para estudiar cada paciente (16).

En el mismo grupo de las 40 pacientes cuyas BD fueron positivas por patología están las 5 pacientes con DS, lastimosamente ninguna de ellas regresó a control, posiblemente son pacientes que acuden alarmadas a otras Instituciones nacionales o a médicos privados, la Tabla IX resume los resultados.

CITOLOGIA	COLPOSCOPIA
DM 1	KERATOSIS 1
DS 2	LEUCOPLASIA 1
	NIEC 1
TOTAL 3	3

TABLA IX
GRUPO 5
DISPLASIA SEVERA
POR TENER DS EN LA BD NO SE LE HIZO E.F.D.
NINGUNA REGRASO AL TRATAMIENTO POR LO
QUE NO SE LES PRACTICO CONO.

Como se puede apreciar algunas veces se hacen diagnósticos colposcópicos de displasia o NIEC en vez de usar los términos colposcópicos establecidos, lo que debe corregirse ya que no hay una exacta correlación entre las imágenes de la colposcopia y las estructuras histológicas que dan lugar a un diagnóstico de anatomía patológica.

En la última categoría de estas 40 pacientes están aquellas que la BD informó condiloma atípico (10-13), y de estas sólo una había sido considerada colposcópicamente como tal, ver Tabla X.

En total 40 pacientes tuvieron BD positivas, ver Tabla XI, en la que se hace un análisis de cada grupo en lo referente a su evolución, consignándose como curadas cuando las citologías de control fueron negativas o que tuvieron tratamientos definidos como HTA. Es lamentable que 25 de los casos (62%) no hayan regresado, teniendo la esperanza de que hayan recurrido a otras fuentes de atención médica ya que las pacientes del

E-F.D. EN 14 PACIENTES POR DM EN LA 8D.

* A UNA SE LE PRACTICO HAT POR OS EN CONO, LA OTRA NO REGRASO.

• AL AÑO EVOLUCIONO EN Ca. INVASOR.

**TABLA X
GRUPO 5
CONDILOMATOSIS**

CITOLOGIA		COLPOSCOPIA
INICIAL	CONTROL	
DL 2	NORMAL 1	ECTOPIA 1
DM 2	DS 1	LEUCOPLASIA 3
DS 3	SIN CONTROL 5	MOSAICO 1
		KERATOSIS 1
		CONDILOMA 1
TOTAL 7	7	7

E.F.D. EN 7 CONDILOMATOSIS POR BD.
• SE LE PRACTICO HAT POR DS EN CONO.

IHSS son de un nivel educacional aceptable para ser negligentes, sin esperar que ocurra lo que le sucedió a la paciente que regresó con C.A. Invasor después de haberse reportado por BD una DM, de nuevo enfatizamos lo importante y vital que es la participación de la Trabajadora Social para control de estas pacientes.

BD	CURADA	SIN CONTROL	EN ESTUDIO
CERVITIS 8	4	4	0
DL 8	4	4	0
DM 14	2	9	3
DS 3	0	3	0
CONDILOMA 7	2	5	0
TOTAL 40	12 (30%)	25 (62%)	3 (7.5%)

RESUMEN EVOLUTIVO DE LAS 40 PACIENTES CON BD POSITIVO. ES LAMENTABLE QUE 62% DE LAS PACIENTES SE HALLAN AUSENTADO.

**TABLA
XI
GRUPO 5**

Una de las finalidades del presente estudio es disminuir la incidencia de las conizaciones sobre todo las no bien justificadas (9), porque algunas de ella no han sido bien estudiadas o bien pudieron ser tratadas de una manera más conservadora. Ver Tabla XII.

TABLA XIII

Analizando el resultado de las conizaciones podemos establecer que sólo 2 ameritaron el procedimiento y que desde el punto de vista de la BD sólo una lo ameritaba, 2 DS están fuera de control por no haber regresado.

**TABLA XII
GRUPO 5
CONIZACION**

CITOLOGIA	COLPOSCOPIA	BD	CONO
DL 2	ECTOPIA 1	CERVITIS 3	CERVITIS 5
DM 4	REEPITELIZACION 1	DL 1	CONDILOMA 1
DS 2	LEUCOPLASIA 4	DM 2	DS 2
	MOSAICO 1	DS 1	
	VASOS ATIPICOS 1	COND. ATIP. 1	
TOTAL 8	8	8	8

CORRELACION DE HALLAZGOS EN 8 PACIENTES CON CONIZACION DE ESTAS SOLO 2 HABRIAN AMERITADO EL PROCEDIMIENTO POR SU DS EN LA BD.

Al analizar los resultados habidos en el control citológico post EFD de 57 pacientes, observamos que el 73% se normalizó (33 pacientes), 25% (11 pacientes) persistía una forma de displasia y sólo una paciente evolucionó a Ca. Invasor al año (2%). Hubo 2 pacientes sin control citológico que no se incluyen en el porcentaje en el que sólo se consideraron las 45 que regresaron para tratamiento.

TABLA XIII

CONTROLES CITOLOGICOS DE 57 E.F.D.		
NORMAL	33	73.3%
DL	6	13.3%
DM	3	7.0%
DS	2	4.4%
CA INVASOR AL AÑO	1	2.0%
SUB TOTAL	45	100.0%
SIN CONTROL	12	
TOTAL	57	

Como se ha comentado anteriormente, la paciente del CA. Invasor se le hizo EFD en base a DM por BD y es oportuno comentar la falta de equipo para hacer legrado endocervical, porque quizá en este caso hubiera sido el procedimiento que detectara este tipo de lesión; no obstante, es alagador un resultado de 33 pacientes (73.3% de 45) con controles citológicos normales, lástima que no podamos decir lo mismo de las 41 pacientes a quienes se les practicó BD y cuyos resultados fueron anormales, porque 25 de ellas (62%) no regresaron a control restándole gran valor al estudio realizado y de estas sólo 13 paciente (30%) se consideraron curadas por más de 6 meses, según las citologías de control.

COMENTARIO

La citología es aún el mejor método de estudio para detectar sospechas de patología cervical en pacientes sexualmente activas, debiéndose practicar tan pronto la paciente inicie su actividad sexual y continuar sus controles de ser posible por toda la vida (2-9), este último concepto contradice los enunciados de la Sociedad de Ginecología del Canadá y de la Sociedad Americana de Cirugía, porque se ha demostrado que los procesos de condilomatosis no respetan edad ni la ausencia del Cx Uterino para transformarse en lesiones neoplásicas (18). La colposcopia se ha impuesto mundialmente como el método que debe ratificar o descartar la posibilidad de estas lesiones, toda vez que se haga adecuadamente, por personal entrenado y con el equipo necesario. La EFD es una alternativa de tratamiento (1-3-11-12-14-17-18) aunque no la mejor, porque actualmente se cuenta no sólo con la crioterapia sino también con los Rayos Láser (3) no obstante, en muchos centros de países avanzados se continúa considerando como bueno todo procedimiento de acción destructiva y la EF es uno de ellos toda vez que sea un complemento de la Colposcopia y Citología (3-4-5-12-14-17-18).

En nuestro medio pocos son los Ginecólogos que tiene un aparato de crioterapia y mucho menos Láser y sobre todo en los hospitales departamentales donde casi es seguro que sólo se cuenta con un aparato de electrofulguración. Hubo un buen margen de confiabilidad diagnóstica en las colposcopias ya que el 83% de las BD fueron positivas por la patología sospechada (7). La colposcopia es un procedimiento de extrema ayuda para la identificación de las áreas de donde posiblemente proceden las células que hacen una citología cervical positiva (9), no obstante, no es un método que en un 100% nos indique que tipo de lesiones hay bajo la superficie de las zonas así detectadas por eso es razonable que en el resumen final hayan discrepancias entre los resultados colposcópicos y los de la BD. Tales discrepancias en nuestro trabajo se acentuaron porque 8 BD (17%), no fueron informadas al momento de este análisis y de 28 ectopías a 20 no se les practicó BD y de las 8 efectuadas el 50% (4 casos), resultaron con patología P.C.

RESUMEN

Se estudiaron 86 pacientes remitidas con citologías positivas por displasias o sospechas de condilomatosis

cervical, en el período comprendido de Enero de 1984 a Mayo de 1987. De estas pacientes a 57 (65.5%) se les practicó EFD, previo estudio con colposcopia y BD, las restantes 30(34.5%) no volvieron pero su colposcopia y citologías ulteriores fueron normales. De 41 pacientes con BD anormales, 13 (32.5%), se consideraron curadas, 25 (62%) abandonaron el estudio y 3 (7.5%) continuaban en control. De los 57 casos a quienes por varios motivos se les practicó EF el 58% de las citologías de control fueron negativas (18), el 12% persisten con citologías de DL, un 3.5% con DM y un 3.5% con DS (4). Sólo un caso 2% evolucionó a C.Á. Invasor, un 19% regresaron a control. A dos pacientes 3.5% se les practicó HAT por persistencia de DS en la conización. Al 14% de las pacientes se les practicó conización por varios motivos, desde una simple cervicitis hasta DS y en sólo 2 de ellas 25% la anatomía patológica demostró DS, el resto fueron patologías que pudieron haber sido manejadas con métodos menos agresivos. Hubo diagnósticos colposcópicoacertados en un 80%, lo que es considerado como muy bueno en los trabajos publicados.

BIBLIOGRAFÍA

- 1.- Richardt R.M. Scirra J.S.- Treatment of cervical dysplasia by outpatient electrocauterization. *Am. J. Obstet, and Gynecol.* 101:2,1968.
- 2.- Bjerre B. Johnson S.- Invasive cervical cancer in a cytologically screened population. *Acta Obstet. Gynecol Scand.* 62:569,1983.
- 3.- Johnson V.W. Homesley D.- Comparison of cryosurgery and diode laser ablation for treatment of cervical intraepithelial neoplasia. *Colposcopy Gynecol. Laser Surgery.* 1:173,1984.
- 4.- Schuurmans S.N.S., Chlke I.D., Carmichael J.A. Treatment of cervical neoplasia with electrocautery: Report of 426 cases. *AM. J. Obstet. and Gynecol.*, 148:5,1985.
- 5.- Peckham B.M., Sonek M.G., Carr W.F.,- Outpatient therapy success and failure with dysplasia and carcinoma in situ. *Am. J. Obstet and Gynecol.* 142:3, 1982.
- 6.- Matsunaga J-, Bergman A., Bhatia N., Genital condylomata acuminata in pregnancy. Effectiveness, safety and pregnancy outcome following cryotherapy. *BJ. Obstet Gynecol,* 148:9,1984.

- 7.- Benedel J.L., Andeson G.H., The accuracy of colposcopy in the diagnosis of preclinical invasive squamous carcinoma of the cervix. *Colposc. Gynecol., User Surg.* 3:129,1987.
- 8.- E. Burghardt. *Composcopy Cervical Pathology. Textbook and Atlas.* 1984.
- 9.- Benedel J.L. et al. Colposcopic evaluation of abnormal Papanicolaous smears on pregnancy.
- 10.- Reid et al. Genital warts and cervical cáncer VII.- And improved colposcopic Índex for differentiating benign papillomaviral intraepithelial neoplasia. *Am. J. Obstet and Gynecol.*, 153:611-8,1985.
- 11.- La Vecchia C. et al, Electrocoagulation and the risk of cervical neoplasia. *Obstet. Gynecol.* 6:703-7,1985.
- 12.- Digan E.A. et al. Treatment of cervical intraepithelial neoplasia with electrocautery. A report of 776 cases. *Am. J. Obstet and Ginecol.* 154:255-9,1986.
- 13.- Falcone T. et al. Cervical intrae ithelial neoplasia and condyloma. An analysis of diagnostic accuracy of posttreatment follow up methods.
- 14.- Payton F.W., Payton R.R., Anderson V.L. et al. The importance of cauterization to mantain a healthy cervix long term study from private gynecologic practice. *Am. J. Obstet Gynecol.* 131:374,1978.
- 15.- Kwikkel M.J., Bezemer P.D., Helmerhorst Th. J. Quaak M.J., Stalk J.G. Predici ve valué of a posi ti ve endocervical curattage in diagnosis and treatment of CIN. *Ginecol Oncol.* 24:162,1986
- 16.-Campion M.J., Cuzick J. Me Canee D.J., Singer A. Progresive potential of mild cervical atypia. Prospective cytological, colposcopic and virologic study. *Lancet* 2:237.1986.
- 17.- Woodman C.B.J., Jordán J. A., yolatta M.J., Gustafson R. Wade-Avans T. The mahagement of cervical intraepithelial neoplasia by coagulation electrodiathermy. *Br. J. Obstet and Ginecol* 92:751,1985.
- 18.-Genital Human Papillomavirus Infections. ACOG Technical Bulletin 105 June 1987.