OFTALMOPLEJIA EXTERNA EN EL SÍNDROME DE GUILLAIN BARRE

*DR. RIGOBERTO CUELLAR **

El compromiso de los músculos extraoculares en el síndrome de Guillain-Barré ha sido reportado en la literatura, sin embargo la oftalmoplejía extema completa es muy rara.

El propósito de esta comunicación es dar a conocer dos casos de polirradiculoneuritis que tuvieron oftalmoplejía externa total y además que sus síntomas signos iniciales se originaron en músculos oculomotores.

INFORME DE LOS CASOS

CASO No. 1

Anamnesis: Paciente masculino de 10 años de edad procedente de Juticalpa, Dpto. de Olancho, con historia de que dos semanas antes presentó cuadro de vías respiratorias altas y bajas que cedió sin tratamiento medicamentoso. Once días antes de su ingreso se refiere cefalea de predominio en hemicráneo izquierdo, de moderada intensidad y que se exacerbaba con los movimientos bruscos.

Coincidiendo con la cefalea, el paciente nota diplopía que se relaciona con la aparición de estrabismo convergente bilateral. Aproximadamente 24 horas después aparece marcha atáxica y leve debilidad de miembros inferiores.

Dos días antes de su ingreso el paciente nota imposibilidad para hacer gesticulaciones faciales y silbar. Niega debilidad de miembros superiores o alteraciones en el mecanismo de la deglusión. El resto de los antecedentes no fueron contribuyentes.

* Neurólogo Infantil Bloque Materno Infantil HOSPITAL-ESCUELA

Examen Físico

Peso: 27.2 kg. (percentil 10-25) Talla: 132.5 cm. (percentil 10-25) Perímetro cefálico: 52 cm. (percentil 50) PA: 100/60 F.C. 82x" FR: 24x' /min.

Cooperador a la exploración y a las preguntas formuladas, bien orientado en tiempo, espacio y persona.

La exploración física general no fue contribuyente. La exploración neurológica reveló una oftalmoplejía externa total (fig. No. 1). Las pupilas simétricas, redondas y con respuesta normal a la luz, fondo de ojo normal.

Paresia bilateral del VII par craneal, reflejos osteotendinosos ausentes en forma generalizada, sensibilidad normal. Hipotonía de las cuatro extremidades. Examen de cerebelo reveló una ataxia de la marcha sin lateropulsión específica.

ANÁLISIS DE LABORATORIO Y GABINETE

No se practicó EMG ni velocidad de conducción nerviosa. E.E.G. normal. RX de tórax: normal Hb: 14 go/o, Ht 24 vol. o/o, Leucocitos: 7300/mm3, N. 56o/o E: 8o/o Plaquetas: 300.000/mm3

LCR:	Fecha	Aspecto	Coágulo	Glucosa	Porteínas	Células
	11-3-1981	Transparente	neg.	90mg %	124 mg %	0
	19-3-1981	Transparente	neg.	44mg %	256 mg %	0
	23-3-1981	Transparente	neg.	62mg %	415 mg %	3

Gram y cultivo: Negativos en las tres muestras

Examen general de orina: Normal. Nitrógeno Uréico: 21 mgo/o Creatinina: 0.5mgo/o

Evolución: Permaneció interno durante 22 días, en el transcurso de la primera semana empeoró la paresia de los miembros inferiores con dificultad para pasar de la posición sentada a la posición de pié (fig. No. 2)



En la segunda semana la debilidad se extiende a los miembros superiores llegando a presentar una cuadriparesia flácida.

En la tercera semana inicia recuperación de su oftalmoplejía y de su cuadriparesia hasta casi no estar presentes al momento de su alta. Fue dado de alta por solicitud de sus familiares y no regresó a control en la consulta externa.

CASO No. 2

Anamnesis,- Paciente masculino de un año de edad, procedente de San Andrés, Departamento de Lempira, con historia de que tres días antes la madre nota estrabismo convergente bilateral rápidamente progresivo. 12 horas después, se inicia debilidad de miembros superiores e inferiores con imposibilidad de mantener posición erecta o sujetar objetos con sus manos. 24 horas después aparece cuadro febril de 39 grados C. Se negaron antecedentes de cuadros virales previos al inicio de la sintomatología. Resto de antecedentes negativos para su padecimiento de base.

Examen Físico. Peso: 9.7 kg. (percentil 25) talla: 74 crn. (percentil 25) Perímetro cefálico: 45 cm, (percentil 2-50) T: 37oC. 110X' FR28X' Estado mental normal, discretamente irritable.

Exploración neurológica con oftalmoplejía externa total (Fig. No. 3) pupilas normales, con respuesta adecuada al estímulo luminoso, fondo de ojo normal. Paresia bilateral del VII par craneal, reflejos osteotendinosos ausentes en forma generalizada, hipotonia de las cuatro extremidades y respuesta plantar flexora Sensibilidad conservada.

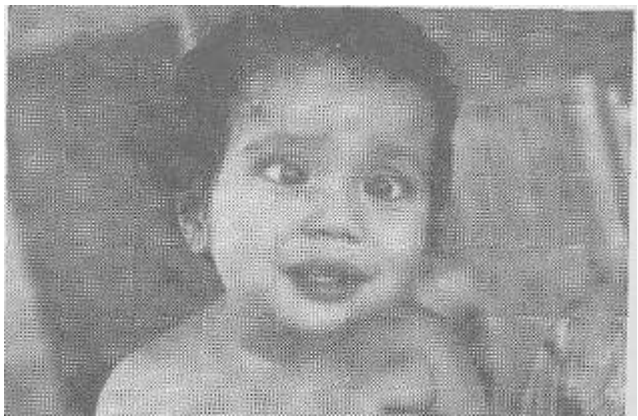

Análisis de Laboratorio y Gabinete.

No se practicó E.M.G. ni velocidad de conducción nerviosa. Hb 9go/o Ht 27 volo/o Leucocitos:

9500/mm3 N: 65o/oL: 35o/o Plaquetas: 200.000/ mm3.

LCR:	Fecha	Aspecto	Coágulo	Glucosa	Proteínas	Células
	13-8-1981	Transparente	neg.	61 mg %	86 mg %	11
	15-8-1981	Transparente	neg.	49 mg %	69 mg %	9
	19-8-1981	Transparente	neg.	55 mg %	116 mg %	1

Gram y cultivo: negativos en las tres nuestras

Examen General de orina: normal.

EVOLUCIÓN.- Permaneció interno durante 16 días, al final de la primera semana comienza a tener movimientos oculares horizontales y mejora el balance de cuello y tronco. Al final de la segunda semana ya puede sujetar objetos con las manos y se mantiene en posición sentada. Se da de alta del servicio para control en la consulta externa y fisioterapia en su casa, pero el paciente no se presentó a la cita.

Discusión.- El síndrome de Guillain-Barré es ampliamente conocido por la mayoría de los médicos, sobre todo aquéllos que se desempeñan en el área de las ciencias neurológicas; este síndrome fue reconocido desde 1859 por Landry, y describió el padecimiento como un desorden paralítico que puede llevar incluso a la muerte, reportando su inicio con dolores en las extremidades, sensaciones parestésicas en los dedos de miembros superiores e inferiores y que posteriormente se acompaña de debilidad progresiva que inicia en miembros inferiores y avanza rápidamente a tronco y miembros superiores. Mencionó la parálisis de los pares craneales V, IX, X y XII e hizo hincapié en la conservación del estado mental del enfermo.

En 1916 y en base a la puesta en práctica de la punción lumbar iniciada por Quincke en 1891, Guillain-Barré y Shrohl agregan la disociación albuminoso citológica como condición para llegar al diagnóstico. (13,9)

El cuadro clínico descrito por Landry es fácilmente reconocible, pero existen características clínicas atípicas que en un momento determinado pueden llegar a dificultar el diagnóstico, entre estas la oftalmoplejía extema es de las más importantes.

Según Asbury en su publicación "Consideraciones Diagnósticas en el Síndrome de Guillain-Barré" el inicio de la oftalmoplejía antes de cualquier otro síntoma se presenta en menos del 5o/o de los pacientes lo cual estuvo presente en los dos casos reportados en esta publicación. (1)

Se ha dicho que 10 a 15o/o de los pacientes con Guillain-Barré presentan compromiso extraocular y Elizan y col. sólo encontraron 4 casos de 441 que tuvieron oftalmoplejía total. (6)

En 1932 Collier describió pacientes que presentaban- neuritis periférica de los cuatro miembros asociados con oftalmoplejía externa, y en 1956 Miller Fisher describió los primeros tres casos con polineuritis aguda, arreflexia y ataxia, padecimiento que desde entonces se llama síndrome de Miller Fischer. (5, 7)

Hasta el mes de noviembre de 1977 en que Harold G. Menkes hace una revisión de la literatura, sólo se habías descrito 50 casos, siendo en los niños más raro que en los adultos, el caso de menor edad reportado tenía 22 meses. Otras condiciones descritas por otros autores respecto al síndrome de Fischer son las siguientes:

a.- Un evento anterior, generalmente un cuadro de vías respiratorias o infección viral exantemática.
b.- Hiporreflexia generalizada con sensibilidad conservada o poco afectada.
c- Una disociación albuminocitológica en el LCR con aumento de las proteínas y normalidad en el conteo celular.
d.- Un curso regresivo con recuperación en un término no mayor de tres a seis meses.

El caso No. 1 reportado en esta publicación cumple con todos los requisitos antes mencionados, a ex- ■ cepción del último punto, ya que el paciente no regresó a su control externo, sin embargo al momento del alta la mejoría era bastante significativa.

La parálisis de músculos extraoculares y la ataxia presentes antes de los síntomas paralíticos ha sido motivo de discusiones e incluso puesto en tela de juicio si realmente estos casos corresponden a una simple polirradiculoneuropatía, o bien se trata

de una enfermedad que también compromete el encéfalo, en vista de que se ha asociado alteraciones en el EEG, crisis convulsivas y trastornos de la conciencia.

En general la mayoría están de acuerdo en que lo más probable es que se trata de un mismo padecimiento provocado por diversidad de agentes etiológicos, capaces de inducir manifestaciones clínicas muy variadas.

BIBLIOGRAFÍA

1.- Asbury AK.- Diagnostíc Considerations in Guillain-Barré Syndrome and neurol 9 (Suppl) 1-5-1981

2.- Behan PO, Currie S.- Clinical Neuroinmunology W.B. Sounders Company 1978, pp. 81-96

3.- Bell WE Me. Cormick WF. Neurologic Infections in children. WSB Sounders Company 1975 pp 423-432.

4.- Brian F: Ophtahalmopleji'a in acute polyneuritis Arch. Neurol 23-161-164-1970.

5.- Collier J. Peripheral Neuritis.- Morrison Lecturas Edin b Med J. 3 (Series 39) 672-688-1932

6.- Elizan T. S. Spire J.P. et Al Syndrome of acute idiopathic ophthalmoplejiawith ataxia and arreflexia Neurol 21-281-292-1971

7.- Fisher M. and unusual variant of acute idiopathic polyneuritis {Syndrome of opthalmoplejía, ataxia and arreflexia) N. Engl J Med 255-57-65-1956.

8.- GoodwinR. Poser CM. Ophhalmoplejía axatia andarreflexia JAMA 186-258 259-1963.

9.- Guillain G. Les polyradiculoneuritis avec dissociation albuminocytologique et q' evolution favorable (Syndrome de Guillain et Barré) J. Belg Neurol Psychiat 38-323-329-1938

10.- Marks H. G. Fischer's Syndrome in children Pediatrics 60-726-729-1977

11.- Munsat TL Barnes JE: Relatíon of múltiple cranial nerve dysfunction to the Guillain-Barré Sundrome J. Neurol Weurosurg Psichiat 28-115-120, 1965.

12.- Qaquandah B.Y. Taylor W.F. Miller Fisher Sundrome in a 22 month old Child J. Ped 77:868:870,1970.

13. Quincke H. (1891) Die Lumbalpuction des Hydrocephalus. Berliner Klinische Wochenscrrift 28-929-933 and 965-968.