

# Tratamiento de las Fracturas de Clavícula, Enclavijamiento Intramedular

*Dr. Antonio Bermudez. Milla (\*)*

Junto con las fracturas del antebrazo son las fracturas de la clavícula las que con más frecuencia se encuentran en la práctica traumatológica (4) y han sido consideradas *demasiado superficialmente* por la mayoría de los médicos y cirujanos. De ahí que sea común la cicatrización defectuosa con angulación y a veces la falta de consolidación.

El tratamiento con inmovilización del brazo, mano y dedos, sobretodo en pacientes ancianos, ha ocasionado rigidez del hombro y a veces también de la mano y dedos (9).

En las fracturas cerradas rara vez es necesario inmovilizar el brazo para mantener la reducción. Nos ocuparemos solamente de las fracturas del tercio medio porque son las más frecuentes y peor tratadas.

En ellas el fragmento interno se desvía hacia arriba y algo atrás por la acción del esterno-cleido-mastoideo, mientras el fragmento externo se desplaza hacia abajo y adelante, el hombro también cae sobre el tórax, hacia adelante por el peso del brazo y omoplato, que han perdido su mecanismo de sostén, ya que la clavícula confiere libertad de acción a los hombros por su importante función de "Puntal de Tope", cuando la escápula se aleja de la pared torácica (7).

Al fracturarse la clavícula se produce acortamiento de la distancia entre el cuello y la punta del acrómion, deformidad que mal reducida o sin reducir puede ser muy desagradable, sobretodo para una mujer joven, porque sería muy notable con ciertas modas.

Conviene hacer notar que el tratamiento inadecuado de estas fracturas disminuye de manera permanente la fuerza del hombro y del brazo (2). Muchas personas han quedado incapacitadas durante años por fracturas de la clavícula (10).

Las fracturas obstétricas, tan frecuentes en algunos centros, se producen usualmente por maniobras de extracción en las presentaciones podálicas (9). *No ameritan ningún tratamiento* con excepción de tranquilizar a las madres acerca de la tumoración que aparecerá a nivel de la fractura por la formación de callo. En los niños estas fracturas son casi siempre en tallo verde y se reducen por simple presión directa a cada lado del foco de fractura y elevando el hombro hacia atrás y arriba. Un vendaje enyesado en ocho basta para mantener la reducción, la unión se logra en 3 o 4 semanas (4, 5, 7, 8, 9).

En los adultos se han recomendado muchísimos métodos de tratamiento, algunos bastante complicados como la tracción alámbrica con chaleco enyesado (9) sin que ninguno produjera resultados satisfactorios hasta, que se llegó al enclavijamiento intramedular. Los vendajes de Velpeau y Sayre han sido totalmente abandonados.

---

(\*) Traumatólogo del Hospital del Instituto Hondureño de Seguridad Social.

En 1945, en Madrid, el Dr. Hernández Ros publicó sus experiencias utilizando una técnica similar al enclavijamiento en fracturas del fémur y refiere que en su búsqueda de literatura encontró que Murray, en el *Journal of Bone and Joint Surgery* en 1940 publicó 5 casos tratados por él con éxito introduciendo el alambre intramedular bajo control radioscópico, a través del fragmento interno, por una incisión vecina al esternón (6). Rocher y Somjeu en 1945 (*Société Anat. Cli. de Bordeaux*) comunican que han realizado un enclavijamiento intramedular en un caso de pseudoartrosis de la clavícula, utilizando la vía de acceso esternal.

Godard, en 1943 describe el método, siendo comentado por Merle D'Aubigne y cita también a Danis de Bruselas, quien insiste en abrir el foco de fractura (5).

Nosotros encontramos que Nevasier, en *Clínicas Quirúrgicas de Norte América* preconiza en 1963 la fijación intramedular con pequeños clavos de Knowles, sin abrir el foco de fractura e insertándolos, previa reducción, a través del borde posterior del tercio externo del hueso (8), como lo hizo H. Ros en sus primeros intentos.

McKeever recomienda este mismo procedimiento usando clavos de Steiman de 1/8 de diámetro (1).

En nuestra experiencia hemos concluido que es más sencillo y mejor el método de Hernández Ros, abriendo el foco de fractura, que permite además reponer en su sitio el tercer fragmento, que cuando se dirige hacia abajo puede dar lugar a la formación de callo exuberante con la consiguiente compresión del plexo braquial y vasos subclavios.

Piulachs, en sus *Lecciones de Patología Quirúrgica* (1958) también describe este método como el mejor para obtener una perfecta reducción anatómica (9)

## ENCLAVIJAMIENTO

### FUNDAMENTOS ANATOMO-PATOGENÉTICOS

Este método se basa en considerar que la clavícula representa para la mecánica del hombro el papel de una "pluma" de grúa de mástil (Fig. 1, a), en 3a que su función fundamental es mantener la distancia entre la base o punto de apoyo esternal y el máximo esfuerzo representado por la articulación acromioclavicular, manteniendo la distancia constante cualquiera que sea la posición de elevación o descenso del hombro.

En esta asimilación el Raquis representa al *mástil de la grúa y la implantación de las potencias elevadoras de la pluma*, directamente (trapecio) o indirectamente (esternocleidomastoideo). (Fig. 1, b).

La base de la pluma, articulación esterno-clavicular, no se implanta directamente en el mástil sino a través del esternón, unido al raquis por los arcos costales, de los que las costillas primera y segunda representan el elemento más fuerte desde el punto de vista mecánico.

Esta asimilación tiene sumo interés para comprender *la patogenia de estas fracturas, sus desplazamientos fragmentarios y los fundamentos de su tratamiento* (5).

La descripción clásica asigna a la clavícula la figura de una S itálica de ramas muy abiertas (6). Desde el punto de vista mecánico se trata más bien de una bayoneta en la que la doble incurvación es necesaria para que su porción

media salve la primera costilla y el paquete vasculonervioso, mientras sus extremos, paralelos el uno al otro, resultan perpendiculares a las líneas de esfuerzo. (Fig. 2, a) (5).

Esta disposición mecánica hace que sea más interesante la acción del trapecio, asociada a los aductores del brazo (pectoral mayor y gran dorsal) que la acción elevadora sobre el fragmento interno del esterno-cleido-mastoideo. Entre ellos determinan un triángulo en el que estos dos lados son tensos y la clavícula forma la altura del triángulo (Fig. 1, c) y se encuentra solicitada por una fuerza que tiende al acortamiento de esta distancia.

A la acción muscular se suma el peso del miembro que actúa bajando el hombro y acercándolo al esternón.

Tratándose de un hueso doblemente incurvado y con su porción media desalineada, estas potencias tienden a la imbricación de los fragmentos y sus fracturas son casi siempre oblicuas, de bordes lisos, inestables, con la formación frecuente de un tercer fragmento triangular (Fig. 2. b).

Estos factores y la falta de puntos de apoyo internos, con línea de fractura sin espíenlas en las que puedan engranarse los fragmentos además de la gran movilidad del hombro, hacen que el desplazamiento se reproduzca con suma facilidad, siendo materialmente imposible mantener una buena reducción.

Las suturas con alambre (cerclaje) u otros medios tienen el inconveniente de carecer de puntos de apoyo lejanos que mantengan la alineación global correcta y no impiden la angulación tardía. En cambio la clavícula enclavijada se convierte inmediatamente en un hueso funcionalmente útil, se estabiliza y pueden moverse libremente el brazo y el hombro sin producir dolor ni desplazamiento (5).

#### COMPLICACIONES DE LAS FRACTURAS DE CLAVICULA

Generalmente son de tipo neurovascular. pueden ocurrir tempranamente cuando la fuerza productora es de suficiente intensidad. Las lesiones pueden interesar el plexo braquial, los vasos subclavios e incluso las costillas y pleura. Es posible la presencia de neumó o hemotorax.

Generalmente las lesiones vasculares responden a la terapéutica simple de presión sostenida sobre el foco de fractura, reposo y tratamiento contra el shock.

Cuando hay signos de hemorragia interna se impone la intervención quirúrgica para reparar la arteria y ligar la vena. Si el estado del paciente lo permite se procede de inmediato a la fijación intramedular de la clavícula (8).

Las complicaciones tardías son mucho más frecuentes y suelen resultar de la unión defectuosa con acabalgamiento de fragmentos, de falta de unión y de formación excesiva de callo.

Clínicamente estas complicaciones se manifiestan por signos neurológicos, vasculares o de ambos tipos simultáneamente.

Pueden obtenerse resultados favorables cuando el tratamiento se dirige contra la causa fundamental de la compresión, es decir la mala unión, la falta de consolidación o el exceso de callo, que pueden resolverse por medio de una cleidectomía parcial, pero consideramos que este procedimiento produce cierta debilidad del brazo, al perderse la acción de pluma de grúa de la clavícula, además el hombro tiende a desplazarse hacia adelante y con el tiempo puede aparecer contractura de los músculos pectorales.

En estos casos hay que reseca la parte de la clavícula comprendida entre el ligamento costo-clavicular y los ligamentos coraco-claviculares. Como el foco de compresión mecánica suele encontrarse a este nivel, el paciente invariablemente mejora y los resultados estéticos son aceptables, especialmente en la mujer (8).

Es indudable que lo mejor es prevenir estas complicaciones, lo que se consigue con el enclavijamiento intramedular de primera intención. Desde luego esta técnica únicamente puede emplearse en personas mayores de 12 años, ya que antes no hay un canal medular de paredes suficientemente sólidas (9).

No debemos olvidar que la clavícula es el primer hueso que empieza a osificarse y el último en terminar, su núcleo de osificación aparece hacia la quinta semana de la vida embrionaria. A veces aparece un núcleo secundario hacia los 20 años, que consolida con la diáfisis hacia los 25 años (6).

El Dr. Michael DeBakey, hablando de recientes desarrollos en Cirugía Vascular, en la reunión de enero de 1964 de la Academia Norteamericana de Cirujanos, en Miami, mencionó que había observado casos de aneurisma de la arteria subclavia después de fracturas de la clavícula, producidas por posible formación excesiva de callo. Recomendaba extirpar el aneurisma y sustituirlo por un injerto, reseca el extremo interno de la clavícula (8).

#### TÉCNICA DEL ENCLAVIJAMIENTO.

Incisión pequeña sobre el foco de fractura, limpieza y exteriorización de los extremos fracturados (Fig. 3, 2). Enclavijamiento retrógrado del fragmento interno, previa perforación de la cortical con una broca adecuada. (Fig. 3. 1). Reducción de la fractura e introducción en sentido inverso del clavo intramedular. en el extremo proximal (Fig. 3, 3 y 4). Previamente se ha facilitado el camino por medio de la misma broca que se utilizó en el fragmento distal. A continuación se repone el tercer fragmento en su sitio, se lava cuidadosamente y se cierra por planos.

La movilización del hombro puede comenzarse tan pronto como el paciente recobra sus facultades.

Esta sencilla operación puede practicarse bajo anestesia local pero nosotros preferimos una anestesia general ligera. El clavo se retira 6 a 8 semanas después, a través de pequeña incisión, bajo anestesia local, en el sitio en que se siente su extremo, bajo la piel. Los resultados obtenidos por nosotros con esta técnica, desde 1964 para acá, en el Hospital General de Tegucigalpa, en el Hospital del Instituto Hondureño de Seguridad Social, en el Hospital de La Lima Nueva y en nuestra clientela privada, han sido excelentes.

Utilizamos los clavos de Steiman preconizados por McKecver, pero preparamos con anterioridad un surtido de varias longitudes y diámetros y escogemos el más adecuado, para la clavícula del paciente, durante el acto operatorio.

Creemos importante enfatizar las ventajas de este procedimiento:

1.—Para el paciente: Prácticamente puede reanudar sus labores al día siguiente de la intervención o cuando más cuatro a seis semanas después, según la clase de trabajo que desempeñe y sus reacciones psicósomáticas. Menor peligro de complicaciones y morbilidad e incapacidad reducidas al mínimo, además de no tener que soportar las incomodidades propias del aparato enyesado.

2. —Para el patrono: Reincorporación rápida del trabajador con el consiguiente aprovechamiento de la capacidad productiva de su empleado, lo que obviamente implica muchos beneficios.

3.—Para el Cirujano: Obtiene resultados anatómicos y funcionales óptimos, con la consiguiente satisfacción profesional.

#### COMPLICACIONES DE ESTE PROCEDIMIENTO.


Son raras, la mayoría se deben a errores de técnica del Cirujano, hay que pensar siempre en la posibilidad de infección, especialmente en los casos de pseudoartrosis.

Se han mencionado migraciones del clavo intramedular, cuando se ha perforado la cortical del extremo proximal, pudiendo llegar hasta la cavidad torácica. Son fáciles de evitar, no perforando la cortical y doblando el extremo libre del clavo al terminar su introducción.

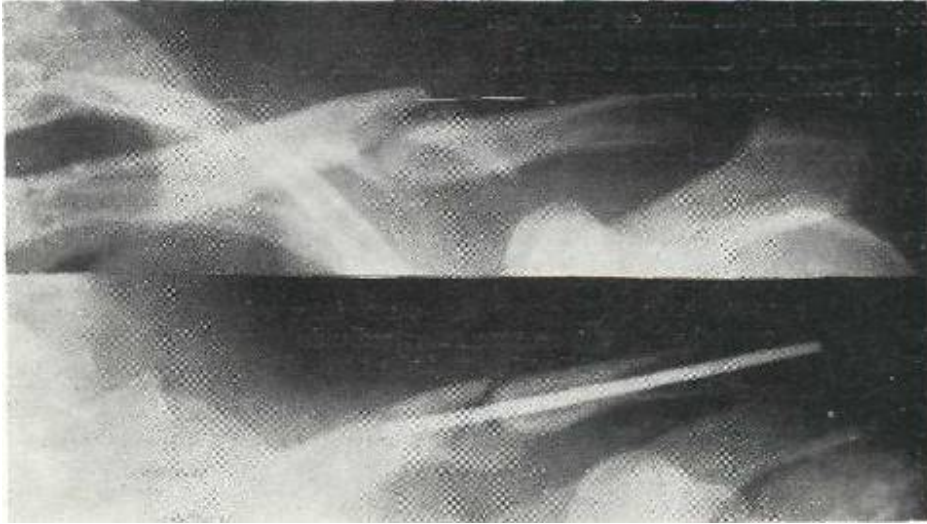
La migración puede ser hacia afuera y si el extremo interno del clavo llega al foco de fractura se reproduce el desplazamiento. Esto puede ocurrir cuando el clavo no es introducido lo suficiente en el extremo proximal.

Cuando el clavo se deja muy largo, haciendo prominencia marcada bajo la piel pueden formarse ulceraciones pequeñas, que no tienen más consecuencias que la intranquilidad y aprehensión que producen en el paciente y que son fáciles de calmar.

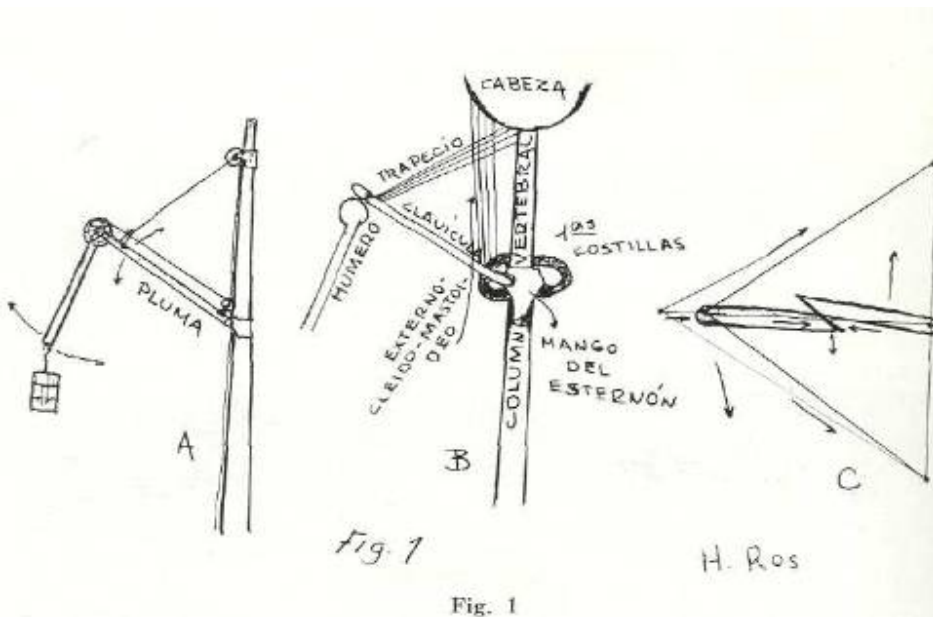
Todas estas complicaciones pueden evitarse con una técnica cuidadosa.



Pseudoartrosis que había sido tratada con cerclaje, se reparó con enclavijamiento, resultado satisfactorio.



Ejemplo de error de técnica quirúrgica, el clavo intramedular no penetró lo suficiente en el fragmento **próxima**, existe el riesgo de emigración externa con reproducción de desplazamiento. Ambos casos son tomados del archivo del Hospital del Instituto Hondureño de Seguridad Social.



A.—Grúa de mástil, la clavícula representa la pluma de la misma. B.—Representación esquemática de la columna vertebral, brazo y potencias musculares elevadoras, en su asimilación a la grúa de mástil. C.—Triángulo de lados elásticos, tensos, formado **por** el trapecio, dorsal ancho, etc., en el que la clavícula, cuando está íntegra, mantiene la altura del mismo.

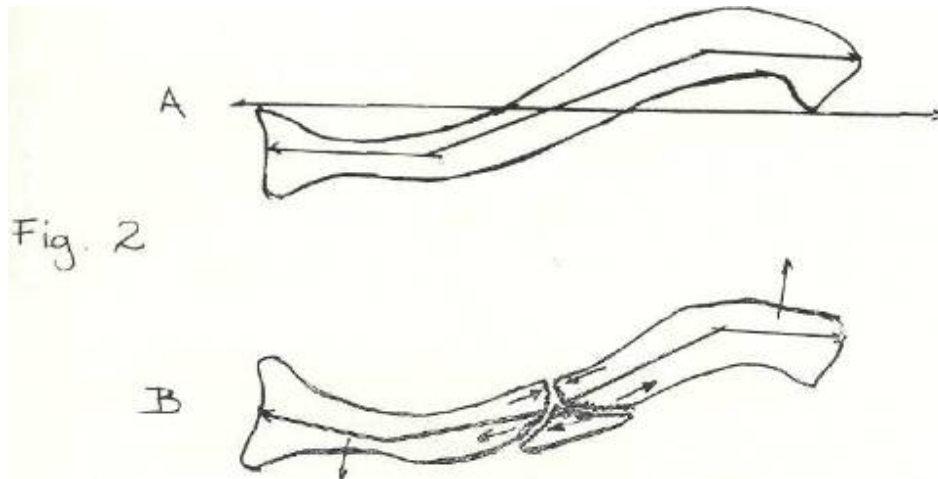


Fig. 2

A.—Representación de la clavícula con su figura doblemente incurvada o en bayoneta.  
 B.—Fractura de la clavícula por flexión y mecanismo patogénico en la producción del tercer fragmento.

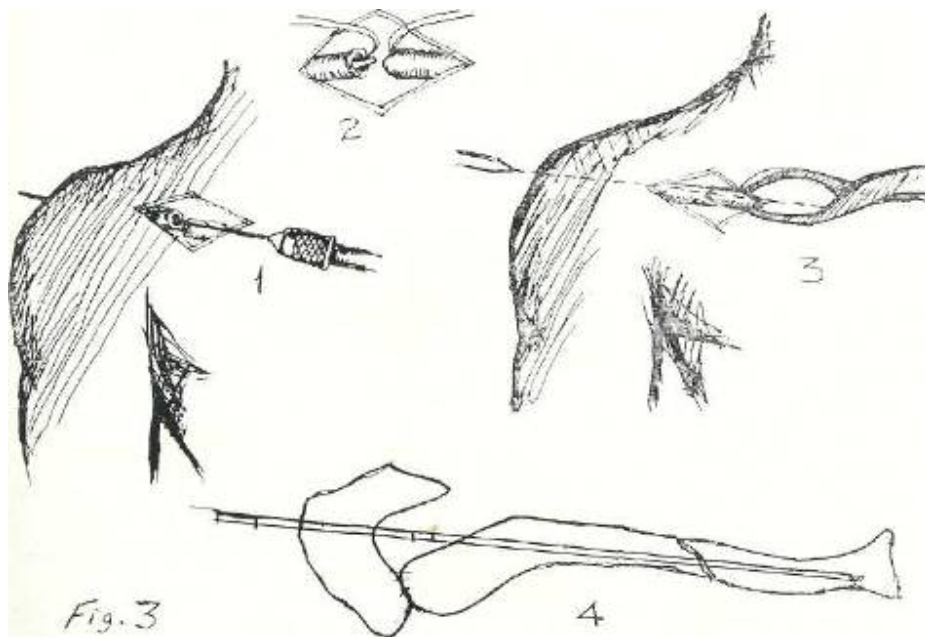


Fig. 3

- 1.—Descubrimiento del foco de fractura y aislados los fragmentos se procede a la implantación del clavo intramedular, siguiendo el conducto medular del extremo distal
- 2.—Reducción de la fractura restableciendo la longitud que permite la coaptación de los fragmentos.
- 3.—Introducción del clavo en el fragmento proximal, después de reducida la fractura.
- 4.—Posiciones del clavo de Steiman atravesando primero, tangencialmente el extremo distal y después reintroducido para fijar ambos fragmentos óseos.

## R E S U M E N

Se ha hecho una revisión de la patogenia, complicaciones y tratamiento de las fracturas del tercio medio de la clavícula y **descripción** de la técnica del enclavijamiento intramedular como tratamiento de elección. **Se** ilustra con radiografías de un caso de pseudoartrosis y otro de un error de técnica que puede hacer fallar el resultado del tratamiento quirúrgico.

## S U M M A R Y

A review of the clavicle fractures at the middle third, with description of the anatomical and pathogenical fundamentals of its production and reasonable treatment had been made, with description of the intramedullary technique. **Two X Ray pictures**, one of a case of pseudoarthrosis and the other one of a defect in **the** technique are illustrated.

## REFERENCIAS BIBLIOGRÁFICAS

- 1.—**CAMPBELL'S**: Operative orthopaedics, 1, 1956, Third Edition II, 643-644, The Mosby Co., **St. Louis**.
- 2.—**COMPERE, E. L.; BANKS, S. W.; COMPERE, C. L.**: Fracturas, Atlas y Tratamiento, cuarta edición, 205-217, 1959, México, Editorial **Interamericana, S. A.**
- 3.—Colegio Americano de Cirujanos: Fracturas y Lesiones de las Partes Blandas. 47-48 y 86-87, 1963, México, Editorial Interamericana. **S, A.**
- 4.—**GIRALDI, V. G.**: Ortopedia y Traumatología, primera edición, 445-457, 1956, Buenos Aires, Editoria Vázquez.
- 5.—**HERNÁNDEZ, ROS y C A.**: El **Eaclavijamiento** Intramedular en las Fracturas de Clavícula, Cirugía del Aparato Locomotor, II, Fase. 3<sup>o</sup>, 230-238, julio 1945, Madrid.
- 6.—**LOCKHART, R. D.; HAMILTON, G. F. y FYFE, P. N.**: Anatomía Humana, primera edición, 81, 1965, México, Editorial Interamericana, **S. A.**
- 7.—**McLAUGHLIN**: Trauma. 292-296, 1963, México, Editorial Interamericana, **S. A.**
- 8.—**NEVASIER, J. S.**: Tratamiento de las Fracturas de la Clavícula. Clínicas Quirúrg. 8, 1555-1563, diciembre 1963, México, Editorial Interamericana, **S. A.**
- 9.—**PIULACHS, P.**: Lecciones de Patología Quirúrgica, segunda edición, II, 203-235, 1958, Barcelona, Editorial Vergara, **S. A.**
10. \_ **WATSON, J.**: Fracturas y Traumatismos Articulares, cuarta edición, 465-467, 1957, Barcelona, Salvat Editores.