

## Crup causado por Síndrome Respiratorio Agudo Severo secundario a Coronavirus 2 (SARS-CoV-2)

Croup caused by Severe Acute Respiratory Syndrome secondary Coronavirus 2 (SARS-CoV-2)

Ana G. Rodríguez\* , Belinda Velásquez\*\* , Linda Banegas\*\* , Melissa Portillo\*\* ,

\*Médico Residente Segundo año de Pediatría, Postgrado de Pediatría, Universidad Nacional Autónoma de Honduras - Valle Sula (UNAH-VS),

Instituto Hondureño de Seguridad Social- Hospital Regional del Norte (IHSS-HRN).

\*\*Pediatra Intensivista, Unidad de Cuidados Intensivos Pediátricos, IHSS-HRN.

### RESUMEN

**Antecedentes:** el crup es la causa más frecuente de obstrucción aguda de la vía aérea superior en la infancia, con predominio entre los 6 meses y 3 años de edad., la mayoría de los casos son de etiología viral y presentación leve.

**Descripción de caso:** primer caso masculino de 9 meses previamente sano con crup asociado a SARS-COV-2 en la Unidad de Cuidados Intensivos Pediátricos (UCIP) del Instituto Hondureño de Seguridad Social – Hospital Regional del Norte (IHSS-HRN) con manifestaciones clínicas de un crup severo, quien requirió secuencia de intubación rápida, asistencia ventilatoria mecánica y manejo en la unidad de cuidados intensivos, evolucionando satisfactoriamente con el manejo clásico de crup más uso de Remdesivir.

**Conclusión:** al ser una enfermedad emergente es importante caracterizar las distintas formas de presentación de esta infección en el paciente pediátrico y debe resaltarse el aislamiento de SARS- COV-2 como un causante más de estridor viral en los niños.

**Palabras Claves:** crup severo, SARS-CoV-2, remdesivir

### ABSTRACT

**Background:** croup is the most frequent cause of acute obstruction of the upper airway in childhood, with predominance between 6 months and 3 years of age.

**Case description:** first previously healthy 9-month-old male case of croup associated with SARS-COV-2 in the Pediatric Intensive Care Unit of the Instituto Hondureño de Seguridad Social – Hospital Regional del Norte (IHSS-HRN) with clinical manifestations of severe, who required rapid intubation sequence (RIS), mechanical ventilation assistance and management in the intensive care unit. The child responded to standard treatment of croup in addition of Remdesivir.

**Conclusion:** being an emerging disease, it is important to characterize the different presentation of this infection in pediatric patients and the isolation of SARS-COV-2 should be highlighted as another cause of viral stridor in children.

**Key Words:** croup, SARS-CoV-2, remdesivir.

### Introducción

En la mayoría de los casos, determinar la etiología del crup rara vez es útil. Sin embargo, en la actualidad a raíz de la pandemia identificar si el crup está asociado con la infección por SARS-CoV-2 adquirió una importancia novedosa para el manejo y aislamiento de pacientes hospitalizados. (1) El crup es la causa más frecuente de obstrucción aguda de la vía aérea superior en la infancia, con predominio entre los 6 meses y 3 años de edad. La tríada: disfonía, tos metálica y estridor inspiratorio, con o sin disnea, generalmente tras un cuadro prodrómico catarral caracteriza esta enfermedad. La mayoría de los casos son de etiología viral y, aunque con frecuencia es una urgencia respiratoria, suele ser leve. (2) En raras ocasiones el crup lleva a falla respiratoria

#### Correspondencia:

Dra. Ana Gabriela Rodríguez Pavón,

Médico Residente de 2do año de Pediatría, UNAH-VS.

Dirección: Colonia Universidad, San Pedro Sula, Cortés. 2 avenida, 20-21 calle.

Correo electrónico: angabrielardez@gmail.com, Teléfono: 33001431

Recibido: 22 de febrero 2022, Aceptado: 29 junio 2022

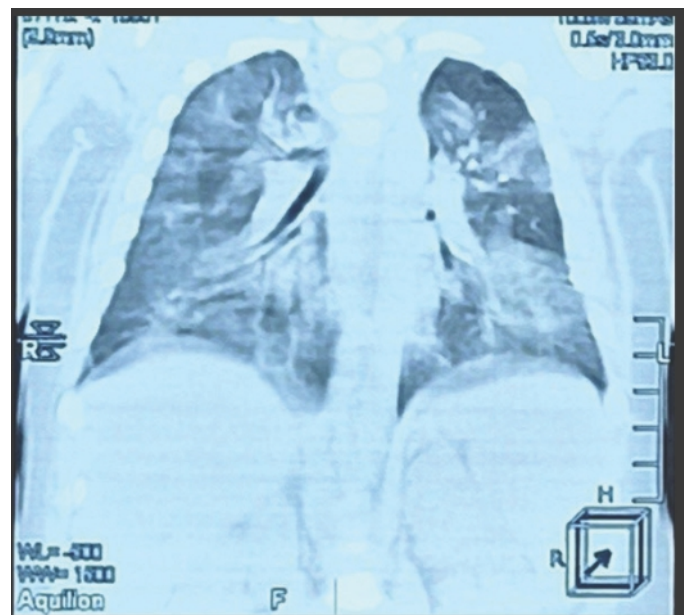
aguda con necesidad de intubación y ventilación mecánica. (3) Se han reportado que 1 de cada 30,000 casos llegan a ser fatales. (4)

Los niños son menos afectados por SARS-COV-2 que los adultos y la enfermedad clínica de COVID-19 se presenta en menos del 2% del total de casos confirmados, la mayoría experimentan una enfermedad leve que no requiere hospitalización. (5) La enfermedad ocurre en niños como consecuencia de la exposición en el hogar al SARS-COV-2. La afectación respiratoria suele ser una infección del tracto respiratorio superior o una neumonía, que puede progresar a síndrome de distrés respiratorio agudo (SDRA) o disfunción multiorgánica. (6, 7) Recientemente se han reportado en algunos estudios un total de 401 pacientes diagnosticados con crup durante el pico de infección de la variante Delta, y 107 casos reportados por la variante Omicron que representó el doble de casos que normalmente se registran. (8) En la Unidad de Cuidados Intensivos Pediátricos del IHSS-HRN en los 2 años de pandemia se ingresaron un total de 83 pacientes graves por SARS-COV-2, lo que representó alrededor del 5.6% del total de niños ingresados por SARS-COV-2 en el hospital. (9)

### Presentación de caso

Paciente masculino de 9 meses de edad, sin antecedentes patológicos personales ni familiares previos, con esquema de vacunación según Programa Ampliado de Inmunizaciones completo para su edad, con Z score (peso/talla) por encima de 2. Con historia de rinorrea hialina y fiebre de 2 días de evolución, tos seca de características metálicas de 1 día de evolución. Se recibió en sala de emergencias del IHSS-HRN en insuficiencia respiratoria aguda mixta secundaria a obstrucción de vía aérea alta (estridor inspiratorio audible sin estetoscopio, pulmones silentes, trabajo respiratorio severo), score Taussig de 9 puntos, ruidos cardíacos de intensidad disminuida y encefalopático. Paciente con reacción en cadena de la polimerasa transcripción inversa (PCR-RT) para SARS-COV-2 positiva, sin posibilidad

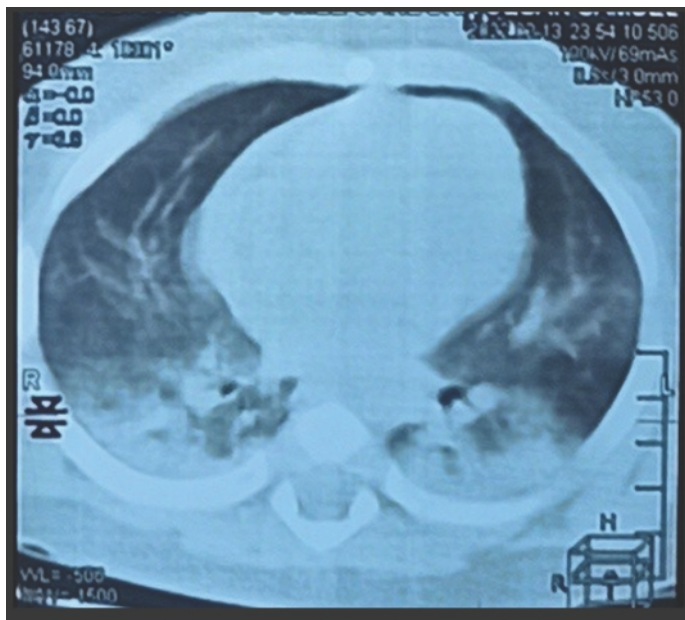
para realizar secuencia genómica para tipificar variante. Resultado de serología para influenza fue negativo y ambos padres con serología positiva para SARS-COV-2, sin vacuna en ese momento, negando sintomatología respiratoria. Se trasladó a UCIP, se realizó protocolo de secuencia de intubación rápida donde se observó que el paciente presentaba importante edema y eritema de glotis, sin secreciones o exudados, que imposibilitaba la intubación con TET (tubo endotraqueal) 4.0 Fr. requiriendo TET 3.5 Fr. con balón sin necesidad de insuflarlo no registrando fuga en el ventilador mecánico. Laboratorialmente ingresó reportando leucocitosis a expensas de linfocitos, PCR 13.4 mg/L, procalcitonina 0.1 ng/mL, ferritina 50 ng/mL, IL-6: 29.5 pg/mL, dímero D: 0.22 µg/mL. Paciente con hipoxemia (P/F: 184). Tomografía de tórax reportó discreto ensanchamiento mediastinal de predominio derecho, con infiltrados difusos, intersticiales y consolidación en ambos segmentos posteriores, visualizándose más marcado a nivel de ambas bases pulmonares, ver imagen No.1 y 2.



Fuente: expediente clínico.

**Imagen No. 1** Tomografía de Tórax se observa ensanchamiento mediastinal de predominio derecho con infiltrados difusos.

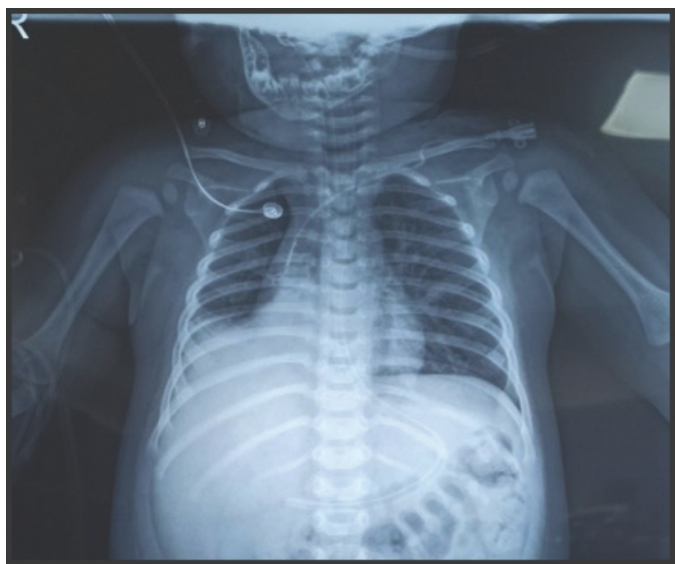



Fuente: expediente clínico.

**Imagen No. 2** Tomografía de Tórax se observa adecuada expansión de ambos campos pulmonares con infiltrados y consolidación en ambos segmentos posteriores.

En rayos X control a las 48 horas se observaba radiopacidad basal derecha, ver imagen No. 3.



Fuente: expediente clínico.

**Imagen No. 3** Radiografía posteroanterior de Tórax se observa radiopacidad basal derecha.

Se realizó ultrasonido de tórax se describió consolidados neumónicos y atelectasia basal derecha. Se administró remdesivir 5 mg/Kg/día

por 5 días, Dexametasona 0.2 mg/Kg/dosis cada 6 horas por 3 días, mucolíticos. En su 3er día intrahospitalario se extubo sin complicaciones y buena evolución, aplicando nebulizaciones con adrenalina racémica 0.5 mL cada 12 horas por un día y budesonida 1 mg cada 12 horas por dos días. Como limitantes en nuestro servicio de salud no se contó con Heliox, ni panel molecular respiratorio. El paciente fue dado de alta desde el servicio de cuidados intensivos, con seguimiento por consulta externa de Pediatría y Neumología.

### Discusión

Los casos graves que han ingresado a nuestro servicio relacionados a SARS-COV-2 han sido por neumonía más SDRA, siendo éste el primer caso de crup severo reportado en nuestra unidad. El crup ha sido una entidad de intensidad leve y de evolución autolimitada, ocasionado por virus de parainfluenza, sincicial respiratorio y de influenza; sin embargo, se han reportado una serie de casos donde el SARS-COV-2 ha sido la causa de crup. A pesar de que no contamos en nuestro centro con un panel respiratorio molecular, se logró realizar serología para influenza y SARS-COV-2, siendo ésta última positiva.

Nuestro paciente presentó afectación pulmonar, la gravedad del cuadro estaba asociada al crup, sin embargo, los requerimientos de oxígeno fueron bajos y se logró el retiro de la ventilación mecánica de manera rápida con el manejo establecido. Contrario a los 3 casos reportados por Schmidt y Mullan (1) donde los menores presentaron síntomas de vía aérea alta y donde solo uno de ellos requirió manejo en la sala de cuidados intensivos con presión positiva de dos niveles en la vía aérea (BiPAP). Pistick et al. reportaron el caso de un lactante de 14 meses con cuadro de estridor inspiratorio, que solamente requirió observación en sala de urgencias durante 24 horas. (7) Mojtaba y Hosein (6) describieron el caso de un menor de 3 años de edad que al igual que nuestro paciente presentó clínica de afección respiratoria alta que requirió ventilación mecánica; pero en ese caso durante

17 días ya a pesar de que inició con síntomas típicos de crup desarrolló posteriormente una traqueítis bacteriana y a la vez convulsiones generalizadas, contrario a menor de nuestro reporte que solamente requirió 3 días con parámetros ventilatorios bajos. En ese mismo caso reportado por Mojtaba y Hosein (6) el menor fue manejado con nebulizaciones con adrenalina racémica, al igual que en los casos reportados por Schmidt y Mullan (1) donde cada uno recibió dosis múltiples de adrenalina racémica nebulizada (más de 3) con mínima o ninguna mejoría del cuadro, requiriendo el uso de dexametasona por 24-72 horas. En nuestro caso, el menor fue manejado con 2 dosis de adrenalina racémica nebulizada y recibió durante 3 días dexametasona intravenosa. El remdesivir, fármaco aprobado en niños graves afectados por SARS-COV-2, se administró en nuestro paciente durante 5 días; al igual, que en uno de los casos reportados por Schmidt y Mullan (1) que requirió ingreso a la unidad de cuidados intensivos. En el estudio publicado en la revista Pediatrics en mayo del 2021, se investigó la seguridad del uso compasivo de remdesivir en 77 niños con COVID-19 grave, observando dicho medicamento redujo la necesidad de soporte ventilatorio de oxígeno, y de los pacientes que han requerido ventilación mecánica, en 90% se ha desconectado con éxito. (10)

### Conclusiones

1. En la actualidad, en el contexto de la pandemia debe considerarse al SARS-COV-2 como otro agente causal de crup; por lo tanto, se debe realizar las pruebas de PCR-TR a los pacientes como parte del panel respiratorio. Pese a que no se realizan de manera rutinaria pruebas virales para el paciente con crup, entendiéndose que ya está bien establecido la frecuencia de agentes virales implicados en esta patología, debe resaltarse el aislamiento de SARS- COV-2 como un causante más de estridor viral en los niños, en el cual aún falta determinar la frecuencia y gravedad de

dicho síntoma, así como variantes del SARS-COV-2 implicadas en una replicación más rápida del virus en la vía respiratoria alta, que posibilite la presentación del estridor; el cual puede manifestarse de forma grave y comprometer severamente la ventilación del paciente.

2. Al ser una enfermedad emergente es importante caracterizar las distintas cartas de presentación de esta infección en el paciente pediátrico. Cabe mencionar que los casos con los que fue comparado nuestro artículo no hacen mención con respecto a si había afección pulmonar concomitante (neumonía por SARS-COV-2) la cual, si presentaba nuestro paciente, ya que la insuficiencia respiratoria mixta pudo no haber sido enteramente causada por el crup sino por la afección parenquimatosa que no es para nada descartable en este paciente. Pese a que la presentación del crup fue severa, esta respondió de forma efectiva al tratamiento tradicionalmente utilizado indistinto de la etiología.

### Conflicto de Intereses

*Conflicto de interés:* Los autores han indicado que no tienen conflictos de intereses potenciales para revelar.

*Divulgación financiera:* Los autores han indicado que no tienen relaciones financieras relevantes para este artículo para divulgar.

**Bibliografía**

1. Venn A., Schmidt J., Mullan P. A case series of pediatric croup with COVID-19. *American Journal of Emergency Medicine*. September. 2020. <https://doi.org/10.1016/j.ajem.2020.09.034>
2. Temprano M., Torres M. Laringitis, crup y estridor. *Pediatría Integral* 2017. XXI (7): 458-464.
3. Moraa I. et al. Meta-Analysis. Heliox for croup in children. *Cochrane Database Syst Rev*. 2021. PMID: 34397099 Review.
4. Cloete H. Kruger A. Rapid rise in paediatric COVID-19 hospitalizations during the early stages fo the Omicron wave. Tshwane District, South Africa. *MedRxiv*. December, 2021. doi: <https://doi.org/10.1101/2021.12.21.21268108>
5. Williams, P. SARS-COV2 in children: spectrum of disease, transmission and immunopathological underpinnings. *Focus on SARS-COV2*. Volume 52, issue 7, page 801-808. Dec. 1, 2020.
6. Mojtaba K., Hosein S. Case report: Croup is one of the clinical manifestations of novel coronavirus in children. *Hindawi, Case Reports in Pulmonology*. Volume 2021. <https://doi.org/10.1155/2021/8877182>
7. Pitstick C., D.O.; Rodríguez K., MD ; Smith A. A Curious Case of Croup: Laryngotracheitis caused by COVID-19. *Pediatrics*. January, 2021. Volume 147. Issue 1.
8. Tunc E., Usoro E. Pediatric Croup during the COVID-19 Omicron variant surge. *medRxiv*. Febrero, 2022. doi: <https://doi.org/10.1101/2022.02.02.22270222>
9. Departamento de Epidemiología. Instituto Hondureño de Seguridad Social-Hospital Regional del Norte. 2022.
10. Goldma D. Aldrich M. Hagmann S. et al. Compassionate Use of Remdesivir in Children with Severe COVID-19. May. 2021. doi: 10.1542/peds.2020-047803.