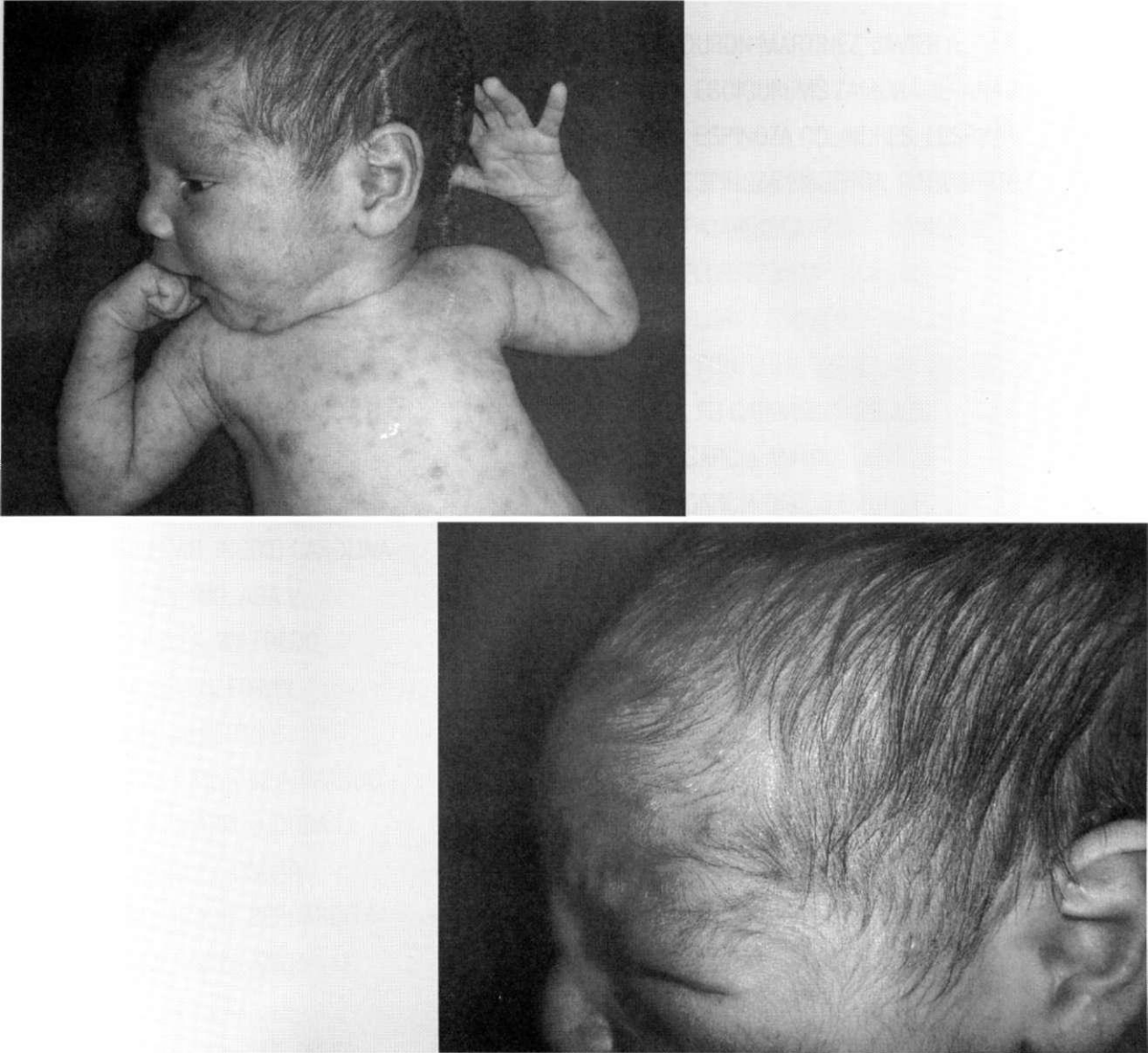


FOTO CLINICA



VARICELA NEONATAL

* Dr. Gustavo Lizardo Castro

Masculino de 13 días de VEU. Inició lesiones pápulo-vesiculares en la frente hace tres días con rápida diseminación a tronco y extremidades. Presentó fiebre en su primer día de evolución. Test de Tzanck positivo. Fue manejado con Aciclovir y el cuadro remitió sin complicaciones en dos semanas. Antecedentes: madre inició varicela tres días antes del parto.

* Pediatra - Dermatólogo, Hospital Escuela. Docente UNAH