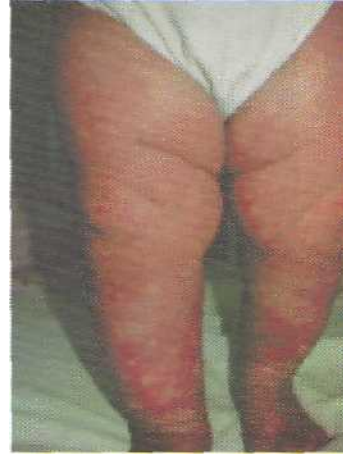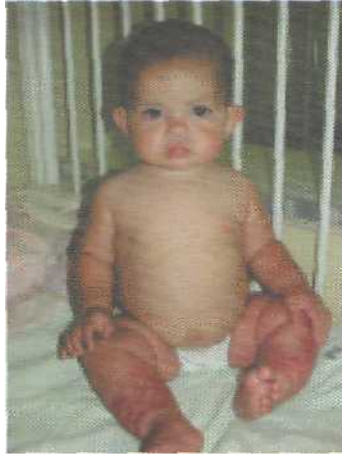


FOTO CLÍNICA

SÍNDROME PAPULAR PURPÚRICO EN GUANTES Y MEDIAS

*Verónica!. Meléndez O**



Es una rara dermatosis caracterizada por exantema petequial-purpúrico y edema doloroso de las manos y pies, que se extiende hasta las piernas y brazos y con menor frecuencia a mejillas, tronco, glúteos, región inguinal.

El parvovirus B19 es el agente causal implicado.

El cuadro se puede acompañar de fiebre, síntomas constitucionales y trastornos hematológicos con crisis aplásicas transitorias en algunos pacientes con un trastorno hematológico de base.

El diagnóstico es clínico y/o con técnicas de hibridación con "dot blot" y PCR.

El tratamiento es sintomático y si hay crisis aplásicas transfusión de hemoderivados.

El pronóstico es bueno en individuos sanos previamente, con un curso autolimitado.

***Residente de Tercer Año de Dermatología.-
Universidad Nacional Autónoma de Honduras.-
Hospital Escuela.**