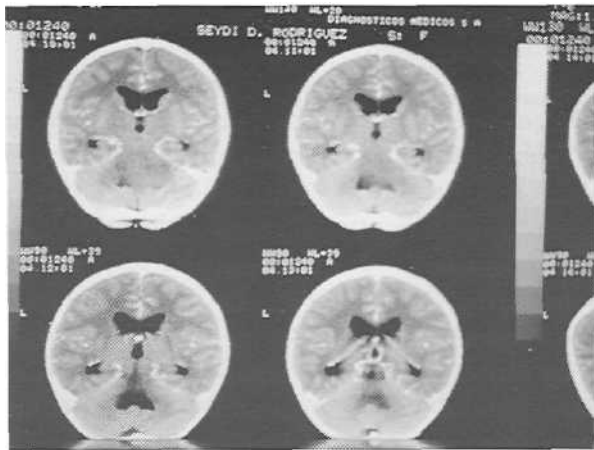


IMAGEN CLÍNICA

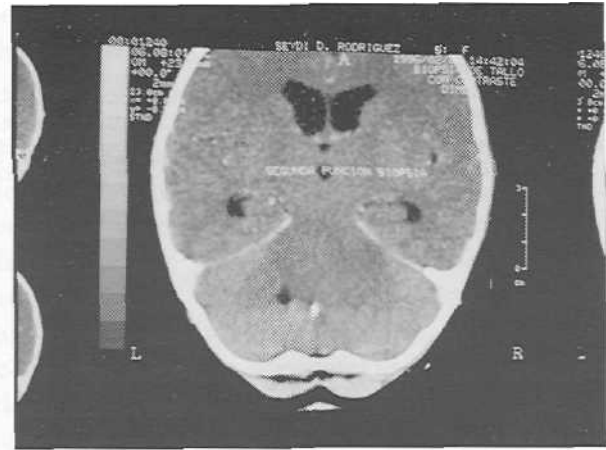
BIOPSIA DE TALLO CEREBRAL GUIADA POR T.A.C.

Dr. Javier Sánchez Midence (1)
Dra. Jeaneth Bu Figueroa (2) Dr.
Ricardo Madrid (3)

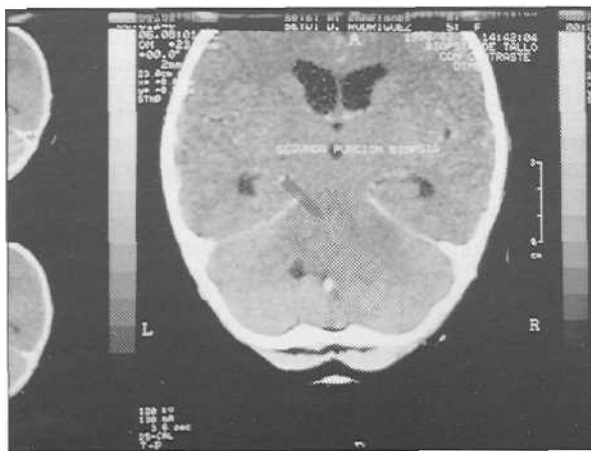
- (1) Neurocirujano, DICU-UNAH, Hospital Materno Infantil, Hospital Viera, Tegucigalpa
- (2) Neurorradióloga, Diagnósticos Médicos y Hospital Escuela, Tegucigalpa
- (3) Departamento de Patología Hospital Escuela.



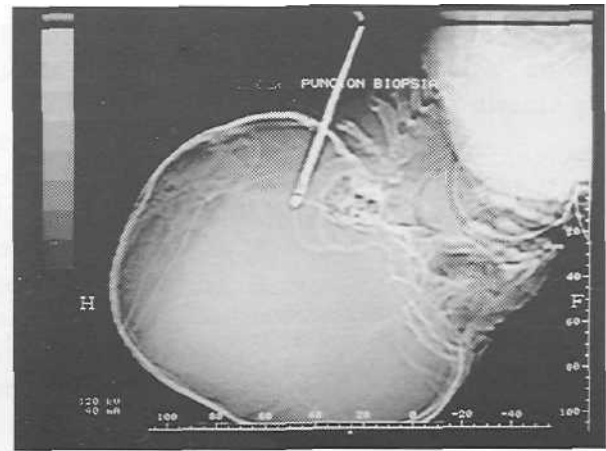
Paciente femenina de 5 años, atáxica con lesión hipodensa en tallo cerebral.



Se efectuó punción biopsia vía agujero magno guiada por tomografía.



Localización de la aguja en el sitio del tumor.



Topograma del procedimiento con aguja de biopsia estereotáctica. El diagnóstico patológico fue astrocitoma grado 1.