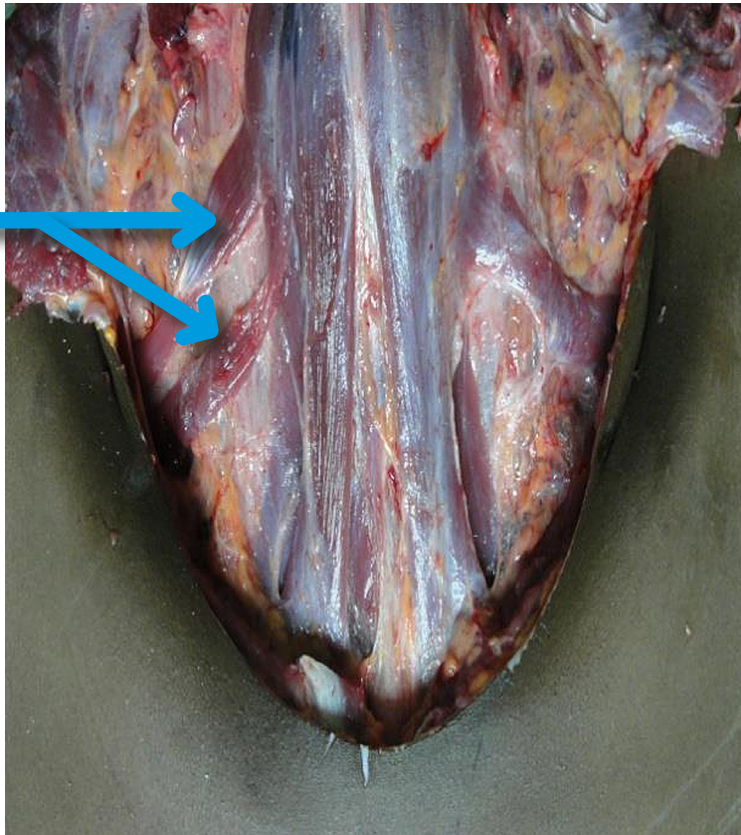


VARIACIÓN ANATÓMICA DE MUSCULOS DEL CUELLO

ANATOMICAL VARIATION OF NECK MUSCLES

Ramón Sosa¹, Darwin Pineda Montalván²

Músculos
Omohioideos



Las observaciones anatómicas del caso fueron realizadas durante la realización de la autopsia médico legal en el cadáver de un hombre de 21 años, cuya causa de muerte fue asfixia por ahorcadura encontrando contusión de los músculos del cuello, congestión ocular, visceral, cianosis ungueal y peribucal. Durante la disección del cuello del cadáver, se halló una variación anatómica del lado derecho, encontrando dos músculos omohioideos (flecha azul), el músculo omohioideo se compone de dos vientres, unidos por un tendón intermedio. El vientre

inferior se origina en el borde superior de la escápula, en las proximidades de la escotadura supraescapular y, accidentalmente en el ligamento supraescapular. El vientre inferior se dirige hacia delante y arriba, cubierto por el esternocleidomastoideo; termina en el tendón intermedio. Desde aquí el vientre superior se dirige hacia arriba para insertarse en el borde inferior del cuerpo del hioides.⁽¹⁾

REFERENCIA

1. Garner E, Gray D, O'rahilly R. Anatomía estudio por regiones del cuerpo humano. 5ta. ed. México: Salvat; 2001.

1 Coordinador Carrera de Medicina, Facultad de Ciencias Médicas-UNAH.

2 Médico General, Dirección de Medicina Forense. Tegucigalpa – Honduras.