Caso Clínico

CIRROSIS BILIAR PRIMARIA: EDAD INUSUAL DE APARICIÓN

Primary biliary cirrhosis: unusual age of appearance

Daniela Patricia Navas Cano[1], Efraín Bú Figueroa[2]

RESUMEN

La cirrosis biliar primaria es una enfermedad hepática colestásica crónica, lentamente progresiva, caracterizada por la destrucción no supurativa de la vía biliar interlobulillar y septal. Se presenta principalmente en mujeres de edad media, con incidencia de 0.7-49 casos por millón de habitantes. El propósito de estudiar este caso es describir una enfermedad de difícil diagnóstico, dado que las manifestaciones clínicas pueden orientar a una variedad de posibilidades; sumado a esto la baja incidencia y bajo índice de sospecha que dificulta aún más el hallazgo. **Caso clínico:** se presenta caso de paciente femenina de 24 años, que llegó a la emergencia del Hospital Escuela Universitario por cuadro de diarrea de un mes de evolución, aproximadamente 3-4 episodios por día, de consistencia blanda, color amarillento, sin exacerbantes; prurito generalizado sin predominio de horario. Al examen físico tinte ictérico en piel y mucosas, abdomen simétrico, sin presencia de cicatrices, dolor a la palpación profunda en hipocondrio derecho, hígado palpable 2 cm debajo del reborde costal.

El diagnóstico se realizó mediante la detección de anticuerpos antimitocondriales en suero y la realización de una biopsia hepática. Después de iniciado el tratamiento, comenzó a disminuir el tinte ictérico y los niveles de bilirrubinas, la paciente fue dada de alta y continuó el manejo. **Conclusión:** el tratamiento temprano con ácido ursodesoxicólico, puede detener la progresión de la enfermedad y mejorar el pronóstico. Para los pacientes que muestran respuesta insuficiente, la terapia combinada con bezafibrato usualmente es efectiva.

Palabras Clave: Cirrosis hepática biliar, cirrosis biliar primaria, cirrosis hepática obstructiva

ABSTRACT

Primary biliary cirrhosis is a chronic, slowly progressive cholestatic liver disease characterized by non-suppurative destruction of interlobular and septal bile duct. It occurs mainly in middle-aged women, with incidence range of 0.7 to 49 cases per million inhabitants. The purpose of this case study is to describe a disease of difficult diagnosis, since clinical manifestations may target a variety of possibilities; in addition to this the low incidence and low index of suspicion is even more difficult the find.

Case report: This is a case of 24 years old female patient, who comes to Hospital Escuela Universitario emergency room, presenting one month evolution diarrhea , about 3-4 episodes each day, soft consistency, yellowish, without exacerbating; generalized pruritus without predominance of schedule. On physical examination jaundiced skin and mucous membranes, symmetrical abdomen, without the presence of scars, pain on deep palpation in the right upper quadrant, liver palpable 2 cm below the costal margin. The diagnosis was made by detection of antimitochondrial antibodies in serum and performing a liver biopsy. Following initiation of therapy, jaundiced and bilirubin levels began to decrease, the patient was discharged and continued management. **Conclusion:** Early treatment with ursodeoxycholic acid can stop the progression of the disease and improve prognosis. For patients who show insufficient response bezafibrate combination therapy is usually effective.

Key words: Liver cirrhosis, biliary; primary biliary cirrhosis, obstructive cirrhosis

1 Estudiante de VII año de la Carrera de Medicina, Facultad de Ciencias Médicas, UNAH.
2 Infectólogo. Profesor Titular del Depto. De Medicina Interna, FCM, UNAH.

INTRODUCCIÓN

La Cirrosis Biliar Primaria (CBP) es una enfermedad hepática colestásica crónica, lentamente progresiva, caracterizada por la destrucción no supurativa de la vía biliar interlobulillar y septal.[1] Es una enfermedad rara con una prevalencia de menos de uno por cada 2000. Su prevalencia en los países en desarrollo está aumentando, presumiblemente debido al crecimiento en el reconocimiento y el conocimiento de la enfermedad. Se presenta principalmente en mujeres de edad media, mayores de 40 años, con una incidencia de 0.7-49 casos por millón de habitantes al año, es poco común en personas menores de 25 años.[1-3] La enfermedad afecta mujeres en edad media y está prácticamente ausente en edades pediátricas.[4,5]

Los estudios epidemiológicos han sugerido que los agentes infecciosos pueden desencadenar o agravar la enfermedad. Entre otras bacterias gram negativas, *Escherichia coli, y Nosphingobium aromaticivorans* son los más asociados. CBP se diagnostica con mayor frecuencia que hace una década, debido a su mayor reconocimiento por parte de los médicos, al uso generalizado de pruebas de sangre automatizado y la prueba de anticuerpos antimitocondriales, que es relativamente específico para esta enfermedad. También puede afectar hombres, con un predominio en las mujeres respecto a los varones en una proporción de 10:1. [4] La etiología aun es desconocida, pero se ha considerado la combinación de factores genéticos que incluyen antecedentes familiares y defectos en el cromosoma X, y desencadenantes ambientales como agentes infecciosos, entre los que sobresalen microorganismos como *E.Coli, H. Pylori, y citomegalovírus*. [1, 2, 4, 6]

La patogénesis exacta permanece en gran parte desconocida, pero se cree que es una enfermedad autoinmune representativa de órganos específicos. La presencia de anticuerpos antimitocondriales y células T y B autorreactivas, que pueden ser detectados en suero incluso años antes de la aparición de alguna manifestación clínica o anormalidad bioquímica, con la concurrencia de otras enfermedades autoinmunes son el punto de la patogénesis.[1,7]

La enfermedad se desarrolla cuando el sistema inmunológico se encuentra con un microorganismo con proteínas similares a los del complejo piruvato deshidrogenasa, o un neoantígeno resultante de un autoantígeno xenobiotico modificado. Esto desencadenaría una respuesta inmune innata que desempeña un rol mediador fundamental, que daría lugar a un microambiente local para favorecer una respuesta inmune adaptativa. Tal respuesta sería particularmente fuerte en los individuos con características genéticas específicas; las características genéticas subyacentes a esta predisposición permanecen desconocidas, pero probablemente implican un pequeño número de células T reguladoras apenas activas. Las lesiones elementales en la CBP se centran en los conductos biliares septales e interlobulillares pequeños, donde las células epiteliales biliares muestran varios grados de degeneración. Las paredes lesionadas de estos ductos suelen mostrar células T intraepiteliales (Figura No.1), rodeadas de un infiltrado denso de células B CD4 y CD8.[8] También se sugiere que el aumento de la apoptosis en las células epiteliales biliares son un paso crítico en la destrucción ductal de la enfermedad.[1,7]

Figura No. 1
Muestra de espacio porta con infiltrado de linfocitos

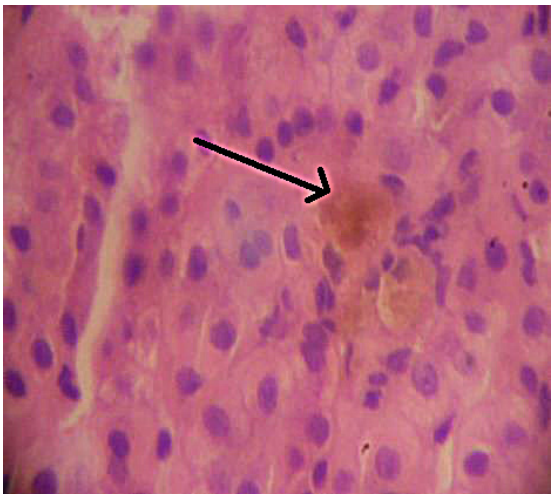

Con este artículo se pretende ampliar el conocimiento sobre Cirrosis Biliar Primaria en vista de la poca información que se tiene al respecto en este medio y la baja incidencia existente a nivel mundial, lo cual retrasa su diagnóstico, tratamiento y por lo tanto el pronóstico del paciente.

CASO CLINICO

Paciente femenina de 24 años, que llegó a emergencia del Hospital Escuela Universitario por presentar cuadro de diarrea de un mes de evolución, aproximadamente 3-4 episodios por día, de consistencia blanda, color amarillento, sin exacerbantes, atenuado con medicamento llamado "Esmecta", concomitantemente con prurito generalizado, sin predominio de horario. Posterior a cuadro diarréico, nota tinte ictérico inicialmente en conjuntiva y luego generalizado en piel y mucosas (Figura No.2). Niega ingesta de bebidas alcohólicas o alguna medicación. También revela hiporexia, dolor en cuadrante superior derecho, intolerancia a los alimentos grasos, acolia y coluria. Sin antecedentes personales patológicos, ni antecedentes familiares contribuyentes.

Figura. No. 2
Muestra de tinte ictérico en conjuntiva

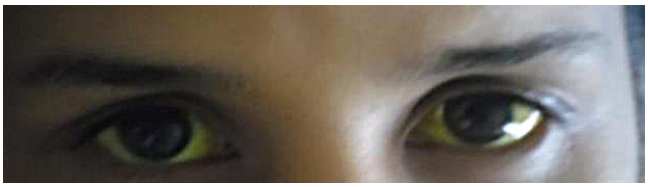

El examen físico evidenció tinte ictérico, abdomen simétrico, sin presencia de cicatrices, dolor a la palpación profunda en hipocondrio derecho, hígado palpable 2 cm debajo del reborde costal.

En su estancia hospitalaria se solicita ultrasonido abdominal que reportó hígado heterogéneo y pared de vesícula biliar engrosada; serología por hepatitis A y B, serología por VIH, prueba de coombs directo e indirecto que resultaron negativos. En el examen general de heces no se observaron parásitos; química sanguínea con niveles de bilirrubina total elevados (31.55 mg/dl), a expensas de bilirrubina directa; Transaminasa Glutámico Oxalacetica (TGO) y fosfatasa alcalina elevadas (78 UI/L, 350 UI/L, respectivamente); anticuerpos antimitocondriales positivos; La biopsia hepática confirmó el diagnóstico de cirrosis biliar primaria, mediante la presencia de infiltrado de linfocitos en espacio porta y fibrosis (Figuras No. 1,3).

Figura No. 3
Muestra de bandas de fibrosis en tejido hepático

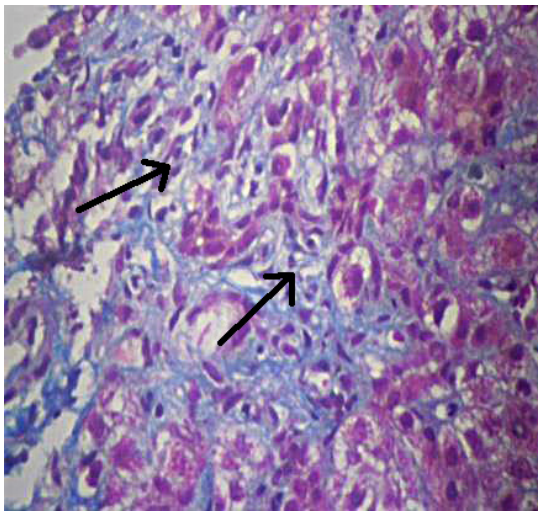

Se realizó interconsulta con el servicio de Gastroenterología que inició tratamiento con ácido ursodeoxicólico. Después de iniciado el tratamiento, comenzó a disminuir el tinte ictérico y los niveles de bilirrubinas (23.22 mg/dl), la acolia y coluria remitieron por completo, la paciente fue dada de alta y continuó su vigilancia en la ciudad de San Pedro Sula, Honduras.

DISCUSIÓN

Las enfermedades hepáticas autoinmunes son un grupo raro de enfermedades inducidas inmunológicamente que pueden ser hepatocelulares o colestásicas. Las formas hepatocelulares se caracterizan por elevación significativa de las transaminasas, junto con elevación de la bilirrubina sérica.

La hepatitis autoinmune es el típico ejemplo de la forma hepatocelular. La forma colestásica incluye los sistemas biliares intra y extrahepáticos. La cirrosis biliar primaria es la segunda enfermedad hepática autoinmune más común, y se desarrolla con la presentación colestásica, al igual que la colangitis esclerosante primaria, en la que la inflamación crónica de las ramas del árbol biliar lleva al desarrollo de estenosis y cirrosis biliar.[9] Los síntomas de presentación más frecuentes de la cirrosis biliar primaria son fatiga y prurito.[5] Los signos clínicos incluyen ictericia, xantelasma, xantomas y hepatoesplenomegalia.[8] En nuestro país no se encuentran datos estadísticos al respecto. Esta es una enfermedad característica de raza anglosajona, que se presenta generalmente en mujeres

mayores de 40 años, dato que resulta interesante pues la edad de presentación de esta paciente fue 24 años.

En la revisión de la literatura examinada no se encuentran casos similares, por el hecho de ser una edad de aparición poco frecuente, el diagnóstico se hace más difícil. Es por ello que realizar una buena anamnesis y examen físico minucioso es la clave para un diagnóstico acertado.

Los marcadores serológicos tempranos incluyen elevación de la fosfatasa alcalina, transaminasas y bilirrubinas séricas.[5] Datos que fueron concordantes en este caso.

Para el diagnóstico certero de esta enfermedad no basta con una clínica concluyente y pruebas hepáticas alteradas, es necesaria la positividad de anticuerpos antimitocondriales y confirmar mediante la realización de biopsia hepática. Las características histológicas típicas incluyen destrucción de las células epiteliales biliares y pérdida de los conductos biliares pequeños con infiltración de células inflamatorias o menos frecuentemente granulomas.[5] En este caso se confirmó el diagnóstico con los hallazgos de proliferación ductular y granulomas en la biopsia hepática (Figuras No.1,3). Además de los anticuerpos antimitocondriales positivos.

Una minoría de los pacientes puede presentar todas las características típicas de la cirrosis biliar primaria pero con anticuerpos antimitocondriales negativos, en estos casos se le denomina colangitis autoinmune.[9]

Cabe señalar que algunos casos también se pueden presentar en asociación con hepatitis autoinmune, donde la biopsia muestra lesión moderada de los ductos biliares e infiltrado linfocítico periportal junto con ligera fibrosis;[10] colangitis esclerosante primaria, caracterizada por un denso infiltrado linfoplasmático y fibrosis;[11] pancreatitis autoinmune caracterizada por ictericia obstructiva, infiltración linfoplasmática y fibrosis;[12] enfermedad de Graves que rara vez se presenta con ictericia, pero cuando ocurre se debe considerar una enfermedad hepática intrínseca, en asociación con cirrosis biliar primaria, la enfermedad de Graves puede causar elevación asintomática de las enzimas hepáticas, ictericia y raramente falla hepática aguda.[13] Menos frecuente se encuentra asociación con púrpura trombocitopénica idiopática, telangiectasia hemorrágica hereditaria y miopatía. [14-17] Estos pacientes pueden desarrollar complicaciones como osteoporosis, malabsorción de vitaminas liposolubles, hipertensión portal, ascitis, hemorragia por varices y encefalopatía hepática.[8]

Conclusión: Se recomienda el tratamiento temprano con ácido ursodesoxicólico, 13-15 mg/kg/día, puede detener la progresión de la enfermedad y mejorar el pronóstico a largo plazo.[18] Para pacientes que muestran respuesta insuficiente con ácido ursodesoxicólico, la terapia combinada con bezafibrato usualmente es efectiva.[11]

BIBLIOGRAFÍA

1. Al-Harthy NA, Kumagi T. Natural history and management of primary biliary cirrhosis. Hepat Med [Revista en Internet]. 2012 [Consultado el 1 de junio de 2014] ;4:61-71. Disponible en: http://www.ncbi.nlm.nih.gov/pmc/articles/PMC3846599/

2. Ortega OD, Levin NA, Altam A, Shoenfeld Y. Infectious agents in the pathogenesis of primary biliary cirrhosis. Dis Markers [Revista en Internet]. 2010 [Consultado el 22 de julio de 2014];29(6):277-286. Disponible en: http://www.ncbi.nlm.nih.gov/pmc/articles/PMC3835533/pdf/DM29-06-923928.pdf

3. Alempijevic T, Krstic M, Jesic R, Jovanovic I, Sokic A, Kovacevicet N, et al. Biochemical marker for non- invasive assessment of disease stage in patient with primary biliary cirrhosis. World J Gastroenterol [Revista en Internet]. 2009 [Consultado el 3 de agosto de 2014];15(5):591-594. Disponible en: http://www.wjgnet.com/1007-9327/pdf/v15/i5/591.pdf

4. Dronamraju D, Odin J, Bach N. Primary biliary cirrhosis: Environmental risk factors. Dis markers [Revista en Internet]. 2010 [Consultado el 3 de agosto de 2014];29(6):323-328. Disponible en: http://www.ncbi.nlm.nih.gov/pmc/articles/PMC3835530/pdf/DM29-06-834926.pdf

5. Smyk D, Cholongitas E, Kriese S, Rigopoulou EI, Bogdanos D. Primary biliary cirrhosis: family stories. Autoinmune Dis [Revista en Internet]. 2011 [Consultado el 12 de septiembre de 2014]; 10: 4061-4072. Disponible en: http://www.hindawi.com/journals/ad/2011/189585/

6. Lleo A, Invernizzi P, Mackay IR, Prince H, Zhong RQ, Gershwin E. Etiopathogenesis of primary biliary cirrhosis. World J Gastroenterol [Revista en Internet]. 2008 [Consultado el 10 de agosto de 2014];14(21):3328-3337. Disponible en: http://www.wjgnet.com/1007-9327/pdf/v14/i21/3328.pdf

7. Hu CJ, Zhang FC, Li YZ, Zhang X. Primary biliary cirrhosis: What do autoantibodies tell us? Worl J Gastroenterol [Revista en Internet]. 2010 [Consultado el 10 de agosto de 2014];16(29):3616-3629. Disponible en: http://www.wjgnet.com/1007-9327/pdf/v16/i29/3616.pdf

8. Wojcikiewicz TG, Gupta S. Primary biliary cirrhosis presenting with ascites and a hepatic hydrothorax: a case report. J Med Case Rep [Revista en Internet]. 2009 [Consultado el 10 de agosto de 2014];3:7371-7373. Disponible en: http://www.ncbi.nlm.nih.gov/pubmed/19830194

9. Tsou YK, Yeh CT. Primary biliary cirrhosis in antimitochondrial antibody- negative patients: chang gung memorial hospital experience. Chang Gung Med J [Revista en Internet]. 2003 [Consultado el 10 de agosto de 2014]; 26(5):323-329. Disponible en: http://memo.cgu.edu.tw/cgmj/2605/260503.pdf

10. Poupon R, Chazouilleres O, Corpechot C, Chretien Y.Development of autoimmune hepatitis in patients with hepatitis-primary biliary cirrhosis. World J gastroenterol [Revista en Internet]. 2006 [Consultado el 10 de agosto de 2014];44(1). Disponible en: http://onlinelibrary.wiley.com/doi/10.1002/hep.21229/pdf

11. Takemoto R, Miyake Y, Harada K, Nakanuma Y, Moriya A, Ando M, et al. Overlap of IgG4- related sclerosing cholangitis and primary biliary cirrhosis. Intern med [Revista en Internet]. 2014 [Consultado el 10 de agosto de 2014]; 53(13):1429-1433. Disponible en: https://www.jstage.jst.go.jp/article/internalmedicine/53/13/53_53.2250/_article

12. Li A, Wang Y, Deng Z. Concurrent autoimmune pancreatitis and primary biliary cirrhosis: a rare case report and literature review. BMC Gastroenterol [Revista en Internet]. 2014 [Consultado el 22 de julio de 2014];14(10): 1-5. Disponible en: 63 http://www.biomedcentral.com/1471-230X/14/10/

13. Shiran S, Rajasekaran S, Venkatakrishnan L. Grave's disease and primary biliary cirrhosis—an unusual and challenging association. J Clin Exp Hepatol [Revista en Internet]. 2014[Consultado el 22 de julio de 2014]; 4(1):66-67. Disponible en: http://www.jcehepatology.com/article/S0973-6883(13)00595-1/fulltext

14. Espinoza YP, Restrepo JC, Hoyos S, Correa Arango G. Reporte de dos casos de síndrome de sobreposición entre hepatitis autoinmune y cirrosis biliar primaria. Rev Col Gastroenterol [Revista en Internet]. 2010 [Consultado el 2 2 de julio de 2014]; 25(4): 399-404. Disponible en: http://www.scielo.org.co/scielo.php?pid=S0120-99572010000400011&script=sci_arttext

15. Macaluso FS, Maida M, Alessi N, Cabbibo G, Cabibi D. Primary biliary cirrhosis and hereditary hemorrhagic telangiectasia: When two rare diseases coexist. World J Hepatol [Revista en Internet]. 2013[Consultado el 10 de agosto de 2014]; 27:5(5):288–291. Disponible en: http://www.ncbi.nlm.nih.gov/pmc/articles/PMC3664287/

16. Jeevagan A. Overlap of primary biliary cirrhosis and primary sclerosing cholangitis – a rare coincidence or a new syndrome. Internat J Gen Med [Revista en Internet]. 2010 [Consultado el 10 de agosto de 2014];3:143-146. Disponible en: http://www.ncbi.nlm.nih.gov/pmc/articles/PMC2880347/

17. Migueletto BC, Hallack AE, Domingues EZ, Neves de Castro PP, Stocker H, Nagahashi S, et al. Primary biliary cirrhosis and myopathy: an uncommon association. Rev Hosp Clin [Revista en Internet]. 1999 [Consultado el 10 de agosto de 2014];54(5):165-168. Disponible en: http://www.scielo.br/scielo.php?pid=S0041-87811999000500007&script=sci_arttext

18. Shi TY, Zhang FC. Role of autoimmunity in primary biliary cirrhosis. Worl J Gastroenterol [Revista en Internet].2012 [Consultado el 10 de agosto de 2014];18(48):7141-7148. Disponible en: http://www.ncbi.nlm.nih.gov/pmc/articles/PMC3544015/