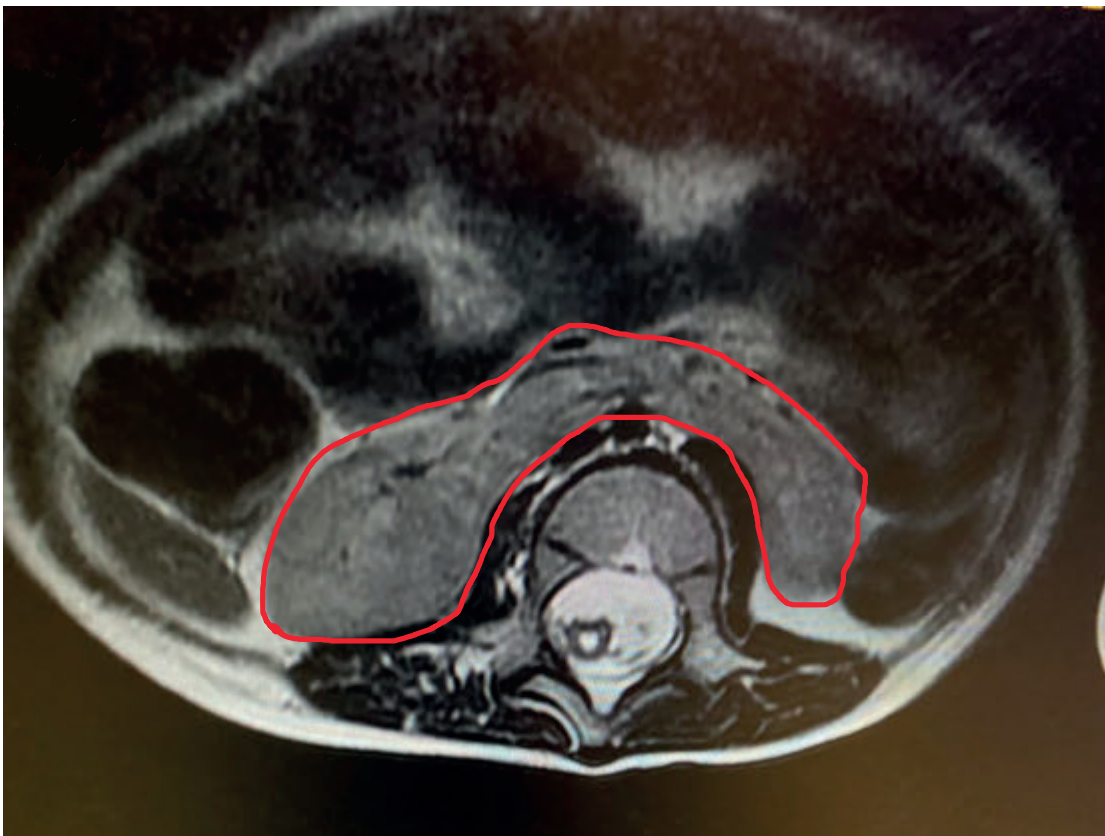


Riñón en Herradura: variante anatómica***Horseshoe kidney: anatomical variant***

*Karina Isabel Calderon Peña **José Raúl Arita Chávez ***Rossany Etelinda Escalante López



Fuente: Archivo del Departamento de Radiología del Instituto Hondureño de Seguridad Social (IHSS), Hospital Regional del Norte (HRN)

A través de la imagen obtenida con estudio de Tomografía Axial Computarizada, se aprecia resaltado en contorno de color rojo la unión de los dos polos inferiores de los riñones, lo que determina la distribución del parenquima y tejido fibroso renal en forma de herradura. El riñón en herradura es una malformación congénita consistente en una fusión anormal de ambas unidades renales durante el desarrollo embrionario. Esta fusión (en el 95% de los casos, por los polos inferiores) impide su ascenso y rotación posterior, por lo que el riñón queda en posición anterior y más baja. Constituye la anomalía de fusión renal más frecuente con una incidencia del 0,125-0,25%, aunque habitualmente su diagnóstico es incidental.⁽¹⁾

*Médico General Instituto Hondureño de Seguridad Social, Hospital Regional del Norte, San Pedro Sula, Cortes, Honduras.

ORCID ID: <https://orcid.org/0000-0002-6167-264X>. karinacalderon57@gmail.com

**Médico General, Profesor Titular Carrera de Medicina, EUCS / UNAH-VS. Instituto Hondureño de Seguridad Social, Hospital Regional del Norte, San Pedro Sula, Cortes, Honduras. ORCID ID: <http://orcid.org/0000-0001-6366-9308>. joserauldoc@yahoo.com

***Médico Especialista en Medicina Interna, Profesor Titular Carrera de Medicina, EUCS / UNAH-VS. Instituto Hondureño de Seguridad Social, Hospital Regional del Norte, San Pedro Sula, Cortes, Honduras. ORCID ID: <https://orcid.org/0000-0002-7881-2071>. re.escala@gmail.com

Recibido: 05 de septiembre del 2022

Aprobado: 12 de diciembre 2022

Es la anomalía de fusión más común, aunque es relativamente infrecuente. Las principales complicaciones están relacionadas con la severidad de la fusión renal, como hidronefrosis, infecciones, litiasis, dolor abdominal y, en algunos casos, masas abdominales. El mayor reto que se presenta con esta variación anatómica está en el campo quirúrgico, dadas sus múltiples presentaciones morfológicas y vasculares.⁽²⁾

PALABRAS CLAVE: Hidronefrosis, riñón, variación anatómica.

KEYWORDS: Hydronephrosis, kidney, anatomical variation.

REFERENCIAS BIBLIOGRÁFICAS

- 1.M. Moreiras-Plaza, A. Fijó-Prieto, G. Lorenzo-García, C. Caramés-Feijoo, L. Palomares-Solla; Riñón poliquistico en herradura, a propósito de un caso; Servicio de Nefrología, Hospital Álvaro Cunqueiro, Complejo Hospitalario Universitario de Vigo. Vigo . NefroPlus 2021;13(1):111-113 © 2021 Sociedad Española de Nefrología. Servicios de edición de Elsevier España S.L.U. [Citado septiembre 2022].
https://www.google.es/url?sa=t&rct=j&q=&esrc=s&source=web&cd=&ved=2ahUKEwiX5Pq34JT6AhVeRjABHbjCDC4QFnoECCsQAQ&url=https%3A%2F%2Fwww.revistanefrologia.com%2Findex.php%3Fp%3Drevista%26tipo%3Dpdf-simple%26pii%3DX1888970021009930&usg=AOvVaw0Rn1Fkri3zbHz6OljQ_n96
- 2.C. Vásquez-Guarín, F. Rojo-González, J. Ríos-Salazar, K. Ruiz-Naranjo, J. C. Sarmiento-Rodríguez. Reporte de caso, Riñón en herradura. Rev. Colomb. Nefrol. 2017; 4 (2): 217-225
<http://www.revistanefrologia.org>, doi: <http://dx.doi.org/10.22265/acnef.4.2.278>. [Citado septiembre 2022].
https://www.google.es/url?sa=t&rct=j&q=&esrc=s&source=web&cd=&ved=2ahUKEwjI8-OZ5ZT6AhXSRzABHZ3LAKgQFnoECDAQAQ&url=http%3A%2F%2Fwww.scielo.org.co%2Fpdf%2Frcnef%2Fv4n2%2Fes_2500-5006-rcnef-4-02-217.pdf&usg=AOvVaw08DEfPymvBdR3yP-jFKJuZ