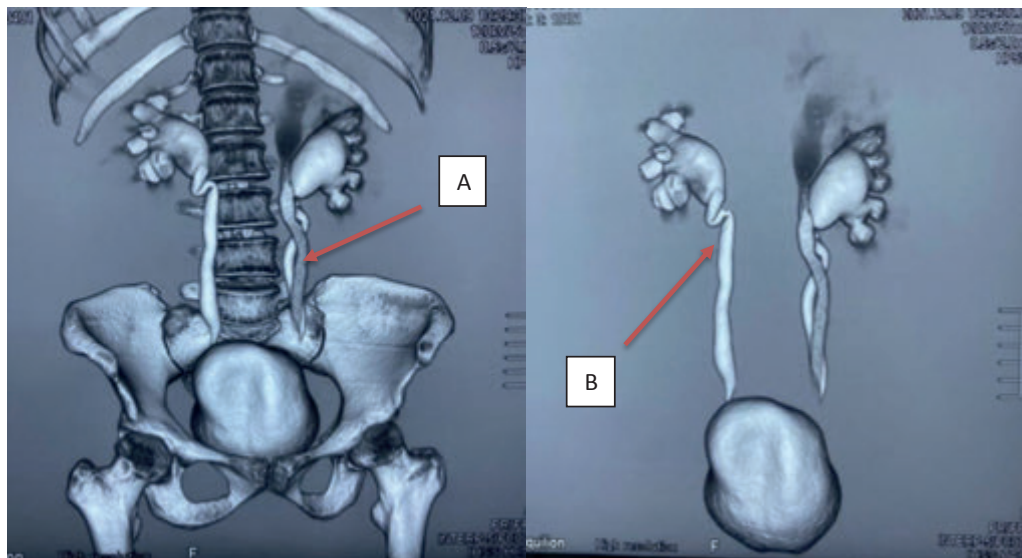


Doble sistema colector renal *Double renal collecting system*

*Karina Isabel Calderon Peña, **José Raúl Arita Chávez, ***Rossany Etelinda Escalante López



Fuente: Departamento de Radiología, Instituto Hondureño de Seguridad Social, Hospital Regional del Norte.

La urotomografía reporta doble sistema colector izquierdo (A) ambos con hidronefrosis; el sistema colector superior presenta retraso en la excreción del medio de contraste, así como una fase nefrográfica persistente, hallazgos en relación con cambios obstructivos y/o inflamatorios. Hidronefrosis derecha grado I: secundario a acodamiento del uréter en tercio proximal (B).

Paciente femenina, 35 años de edad, quien consulta por sufrir Infecciones urinarias a repetición, acompañado de cólicos nefríticos de predominio izquierdo. El doble sistema colector es la anomalía congénita del tracto urinario más frecuente, su incidencia es 1 por cada 125 nacidos vivos. Predominando en el sexo femenino en proporción 2:1.⁽¹⁾

Las duplicaciones ureterales pueden ser completas e incompletas, unilaterales o bilaterales.⁽²⁾ La forma unilateral es más frecuente que la bilateral.⁽¹⁾ El tipo incompleto se debe a una bifurcación de la yema ureteral antes de que alcance el blastema metanéfrico, los uréteres se fusionan antes de llegar a la vejiga y desembocan en un único orificio. En la completa, la presencia de dos yemas ureterales conduce a la formación de dos uréteres y dos pelvis renales completamente separadas.⁽³⁾ Ambas variedades pueden presentarse con reflujo urétero-ureteral que ocasionan la aparición de complicaciones como infección, litiasis e hidronefrosis.⁽¹⁾

*Médico General Instituto Hondureño de Seguridad Social, Hospital Regional del Norte, San Pedro Sula, Cortes, Honduras.

ORCID ID: <https://orcid.org/0000-0002-6167-264X>. karinacalderon57@gmail.com

**Médico General, Profesor Titular Carrera de Medicina, EUCS / UNAH-VS. Instituto Hondureño de Seguridad Social, Hospital Regional del Norte, San Pedro Sula, Cortes, Honduras. ORCID ID: <http://orcid.org/0000-0001-6366-9308>. joserauldoc@yahoo.com

***Médico Especialista en Medicina Interna, Profesor Titular Carrera de Medicina, EUCS / UNAH-VS. Instituto Hondureño de Seguridad Social, Hospital Regional del Norte, San Pedro Sula, Cortes, Honduras. ORCID ID: <https://orcid.org/0000-0002-7881-2071>. re.escala@gmail.com

Dirigir correspondencia a: karinacalderon57@gmail.com / Recibido: 10 de noviembre del 2021 Aprobado: 15 de diciembre del 2021

PALABRAS CLAVE: Hidronefrosis, Infecciones urinarias, ureteres.

KEYWORDS: Hydronephrosis, Urinary tract infections, ureters.

REFERENCIAS BIBLIOGRÁFICAS

1. Hermida Pérez JA, Buduén Núñez A, Capote León L. Duplicidad ureteral completa, bilateral, asociada a litiasis en el sistema colector del polo inferior del riñón izquierdo. Med Gen Fam [Internet]. 2017 [citado 31 marzo 2022]; 6(4):176–9. Disponible en: <http://dx.doi.org/10.24038/mgyf.2017.024>.
2. García Rodríguez J, Álvarez Múgica M, Miranda Aranzubiz O, González Álvarez R. Doble sistema pieloureteral bilateral incompleto. Actas Urol Esp [Internet]. 2008 [citado 31 marzo 2022]; 32(9):953. Disponible en: https://scielo.isciii.es/scielo.php?script=sci_arttext&pid=S0210-48062008000900019.
3. García Rodríguez J, Álvarez Múgica M, Miranda Aranzubiz O, González Álvarez R. Doble sistema pieloureteral bilateral incompleto. Actas Urol Esp [Internet]. 2008 [citado 31 marzo 2022]; 32(9): 953. Disponible en: https://scielo.isciii.es/scielo.php?script=sci_arttext&pid=S0210-48062008000900019.