

Uso de implantes dentales en paciente con compromiso cardiovascular. Reporte de Caso

Use of dental implants in patients with cardiovascular involvement. Case report

*Michelle Montoya, **Isby M. Sanchez Rivera

RESUMEN: Los implantes dentales son diseños utilizados para sustituir la raíz que falta y mantener el diente artificial en su sitio. Habitualmente tiene forma roscada y está fabricado con materiales biocompatibles que no producen reacción de rechazo y permiten su unión al hueso. La superficie del implante puede presentar diferentes texturas y recubrimientos, utilizadas habitualmente para aumentar su adhesión al hueso. El objetivo es demostrar basado en la evidencia científica que la colocación de implantes dentales en pacientes con compromiso cardiovascular puede ser seguro, siempre y cuando se sigan protocolos específicos para el cuidado y prevención de cualquier complicación. La literatura nos demuestra que la tasa de éxito de los implantes dentales es la misma en paciente con o sin compromiso sistémico por lo que se considera una opción para este tipo de pacientes. Caso: paciente femenina de 61 años de edad, con múltiples compromisos sistémicos, específicamente cardiovascular y con motivo de consulta reemplazar dientes perdidos por medio de la colocación de implantes múltiples. Se realizó historia clínica, análisis clínico y radiográfico e interconsulta con el especialista cardiovascular para seguir con los protocolos pre-quirúrgicos y posquirúrgicos adecuados a la paciente. En el abordaje quirúrgico se realizó una exodoncia y la colocación de seis implantes dentales sin ninguna complicación antes, durante y después del procedimiento. Por lo que se puede ver en este caso que si es un tratamiento viable para pacientes con este tipo de compromiso sistémico.

PALABRAS CLAVE: Implantes Dentales, Enfermedades Cardiovasculares, Endocarditis Bacteriana.

ABSTRACT: Dental implants are designs used to replace the missing root and keep the artificial tooth in place. It is usually threaded in shape and is made of biocompatible materials that do not produce a rejection reaction and allow its attachment to the bone. The implant surface may have different textures and coatings, usually used to increase its adhesion to the bone. A 61-year-old female patient, with multiple specifically cardiovascular systemic commitments, was presented to our clinic with the purpose of consultation and replacing missing teeth through the placement of multiple implants. A complete clinical history, clinical and radiographic analysis and interconsultation with the specialist were carried out to continue with the appropriate pre-surgical and post-surgical protocols for the patient. 1 extraction was performed and the placement of 6 dental implants without any complications during and after the procedure. The objective of presenting the following clinical case is to demonstrate based on the evidence that the use of dental implants in patients with cardiovas-

*Especialista en Periodoncia e Implantes, Universidad CES Colombia; michelle.montoya@unah.edu.hn <https://orcid.org/0000-0002-7197-4780>

**Master en Odontología Restauradora, Universidad Mariano Gálvez, Guatemala; Isby.sanchez@unah.edu.hn <https://orcid.org/0000-0002-2193-5441>

Dirigir correspondencia: michelle.montoya@unah.edu.hn / Recibido: 04 de junio del 2021 Aprobado: 18 de octubre del 2021

cular compromise can be safe as long as specific protocols are followed for the care and prevention of any complications. The literature shows us that the success rate of dental implants is the same in patients with or without systematic commitment, which is why it is considered an option for this type of patient.

KEY WORDS: Dental Implants, Cardiovascular Disease, Bacterial Endocarditis.

INTRODUCCIÓN: Cuando se presenta a nuestra consulta un paciente con un compromiso sistémico a la hora de seleccionar que tipo de tratamiento se le puede brindar es crucial, es por eso el interés en este caso en específico, basado en la evidencia científica poder ofrecerle un tipo de tratamiento integral y así brindar a la literatura un abordaje exitoso en un paciente con un compromiso sistémico cardiovascular.

La Implantología se basaba en la experimentación clínica, pero carecía de protocolo científico. En los años 60, en Suecia, el Dr. Brånemark y sus colaboradores descubrieron accidentalmente un mecanismo de adherencia de un metal al hueso. Brånemark estaba interesado en la microcirculación del hueso y los problemas de cicatrización de heridas.⁽¹⁻⁵⁾ Para ello, utilizó una técnica que ya era conocida: la microscopía vital, introduciendo una cámara de observación en la tibia de un conejo. De esta manera, se podían observar los cambios circulatorios y celulares en el tejido vivo. Cuando se utilizó una cámara de observación de Titanio y se la colocó con una técnica poco traumática, se produjo un hecho significativo: en el momento de su remoción, se descubrió que el hueso se había adherido al metal con gran tenacidad, demostrando que el Titanio puede unirse firme e íntimamente al hueso humano y que aplicado en la boca puede ser pilar de soporte de diferentes tipos de prótesis. A este fenómeno, lo denomina Osteointegración.^(6,7)

El uso de implantes dentales en pacientes con pérdida de dientes ha ido en aumento en los últimos años. La cicatrización de estos implantes depende de muchos factores para su éxito y entre ellos podemos encontrar: factores relacionados con cicatrización (citoquinas, quimioquinas y factores de crecimiento), biomecánicas (gravitación, funcional y carga terapéutica), metabolismo (hormonas y dieta) por la complejidad de la respuesta de los tejidos. La Osteointegración y el mantenimiento de los implantes dentales osteointegrados pueden depender de muchos factores que incluyen: la edad, dieta, medicamentos, enfermedades sistémicas o enfermedades orales.⁽⁸⁾

Actualmente la utilización de los implantes dentales es la primera opción de tratamiento en sitios donde hay pérdida de dientes, ofreciéndonos mejor éxito a largo plazo, evitando el compromiso de la vitalidad en dientes adyacentes. Como la mayoría de los casos de pérdida dental se da en personas mayores de edad, este tipo de tratamientos ha ido en aumento en pacientes con diferentes o múltiples compromisos sistémicos es por eso que debemos estar preparados para poder proporcionar a estas personas el tratamiento adecuado teniendo las precauciones y protocolos necesarios para evitar cualquier tipo de complicación.⁽⁹⁾

Las enfermedades cardiovasculares, comprometen la circulación sanguínea, la que restringe el oxígeno y los nutrientes al tejido óseo, por lo que se cree que pueda tener mayor riesgo al fracaso.⁽¹⁰⁾ Estudios clínicos y revisiones de literatura no demuestran evidencia significativa que contraindique la utilización de implantes dentales en un paciente con enfermedad cardiovascular. Esta enfermedad se ha registrado como ser la que más se asocia a producir una endocarditis bacteriana. El uso de profilaxis antibiótica es necesaria antes de la cirugía según las guías de la Asociación Americana del Corazón.^(10, 11)

Se recomienda la profilaxis antibiótica para procedimientos dentales solamente en aquellos pacientes con afecciones cardíacas relacionadas con un riesgo muy alto de presentar consecuencias adversas debido a la endocarditis, entre ellas:⁽¹²⁾

- Válvula cardíaca protésica.
- Infecciones previas por endocarditis
- Receptores de trasplantes cardíacos con enfermedad cardíaca valvular.

El uso de profilaxis antibiótica en Odontología se debe realizar en todos los procedimientos dentales que incluyan la manipulación de tejido gingival o de la zona periapical de los dientes o la perforación de la mucosa bucal.

- Extracciones dentales.
- Procedimientos periodontales que incluyan cirugía, raspado y alisado radicular, sondaje y visitas de mantenimiento.
- Colocación de implantes dentales y reimplantación de dientes avulsionados.

Existen algunas precauciones adicionales para estos pacientes como ser: advertencia sobre alertar sobre algunos medicamentos, colocación lenta de anestesia sin vasoconstrictor, agentes hemostáticos, uso de antisépticos después de los procedimientos para reducir el riesgo de infección local. Se recomienda no realizar levantamiento de seno maxilar y se debe consultar el uso de analgésicos antiinflamatorios no esteroides ya que pueden aumentar el riesgo de una hemorragia.⁽¹³⁾

Los peligros potenciales de la administración de un anestésico local que contenga adrenalina u otro vasoconstrictor a un paciente con hipertensión, u otro trastorno cardiovascular, son un aumento no deseado de la presión arterial o el desarrollo de una arritmia. En la mayoría de los casos, la cantidad de adrenalina administrada suele oscilar entre 0,018 mg y 0,054 mg (una a tres ampollas de lidocaína al 2% con adrenalina al 1:100.000).⁽¹⁴⁾ De la mayoría de los autores se desprende que una, y probablemente dos, ampollas de lidocaína al 2% con adrenalina al 1:100.000 (0,018 a 0,036 mg de adrenalina) tienen escasa importancia clínica en la mayoría de los pacientes con hipertensión u otros trastornos cardiovasculares; sus beneficios sobrepasan con mucho cualquier posible desventaja o riesgo. Es por esto que nace nuestro interés en mostrar un protocolo en paciente con compromiso sistémico (cardiovascular) antes, durante y después de la colocación de los implantes dentales.

CASO CLÍNICO: Paciente femenina de 61 años de edad se presentó a clínica privada para rehabilitación completa del maxilar superior e inferior. Se realiza anamnesis, examen clínico intraoral y extraoral. (Ver imagen No. 1). La paciente relata que ha sido intervenida del corazón y que tiene padecimientos cardiacos, por lo que se le solicita un historial completo de todos sus compromisos sistémicos, así como de los medicamentos que actualmente toma. (Ver tabla No. 1). Anamnesis y examen físico sin datos relevantes de problemas psicológicos, biológicos y sociales. Al examen clínico extra bucal la paciente presenta asimetría del rostro por pérdida de dimensión vertical.

En el examen clínico intrabucal se encontraron los siguientes hallazgos: pérdida de múltiples piezas dentales, disminución de dimensión vertical, pérdida ósea, desgastes dentales, restauraciones desadaptas y fracturadas, inflamación gingival, prótesis removible superior deficiente.

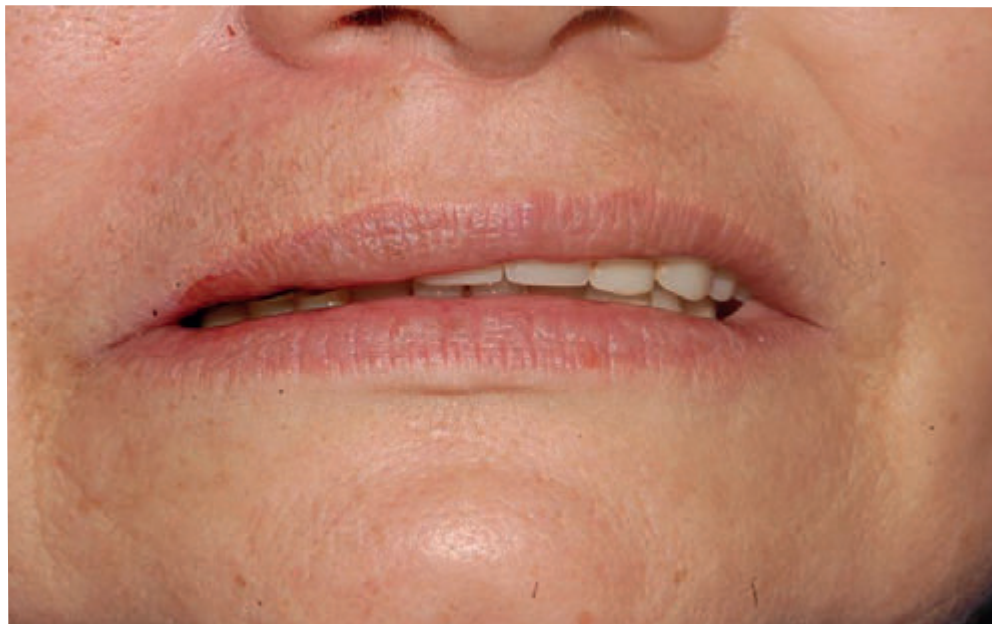Se solicitó tomografía computarizada para poder realizar un diagnóstico, pronóstico y plan de tratamiento adecuado al paciente. (Ver imagen No. 2.a).

Diagnóstico: Edentulismo parcial, restauraciones deficientes, prótesis removible deficiente, gingivitis, fractura dental.

Tratamiento: Rehabilitación oral por medio de prótesis fija implanto-soportada, prótesis fija dentosoportada, restauraciones adhesivas.

Pronóstico: Favorable.

Imagen No. 1



Fuente Fotografía por autoras
Imagen No. 1: Vista extraoral preoperatoria del tercio inferior.

Resumen del compromiso sistémico y medicamentos de la paciente. Historia de procedimientos y quirúrgicas:

Venipuncture: 3 años atrás, necesitando un tratamiento con físicos.(11-04-2018)

Bypass: injerto de la arteria coronaria (10-31-2018)

Reemplazo y reparación de la válvula mitral (10-21-2018)

Cesárea (1990)

Colecistectomía (10 años atrás)

Medicación:

Aspirina 81 mg tableta entérica recubierta 81 mg=1 tab. Oral diaria

Carvedilol 12.5 mg tableta oral 12.5 mg= 1 tab, oral

Entresto 24 mg-26 mg tableta oral

Famotidina 20 mg tableta oral= 1 tab

Lasix 40 mg tableta oral, 40 mg= 1 tab oral al día

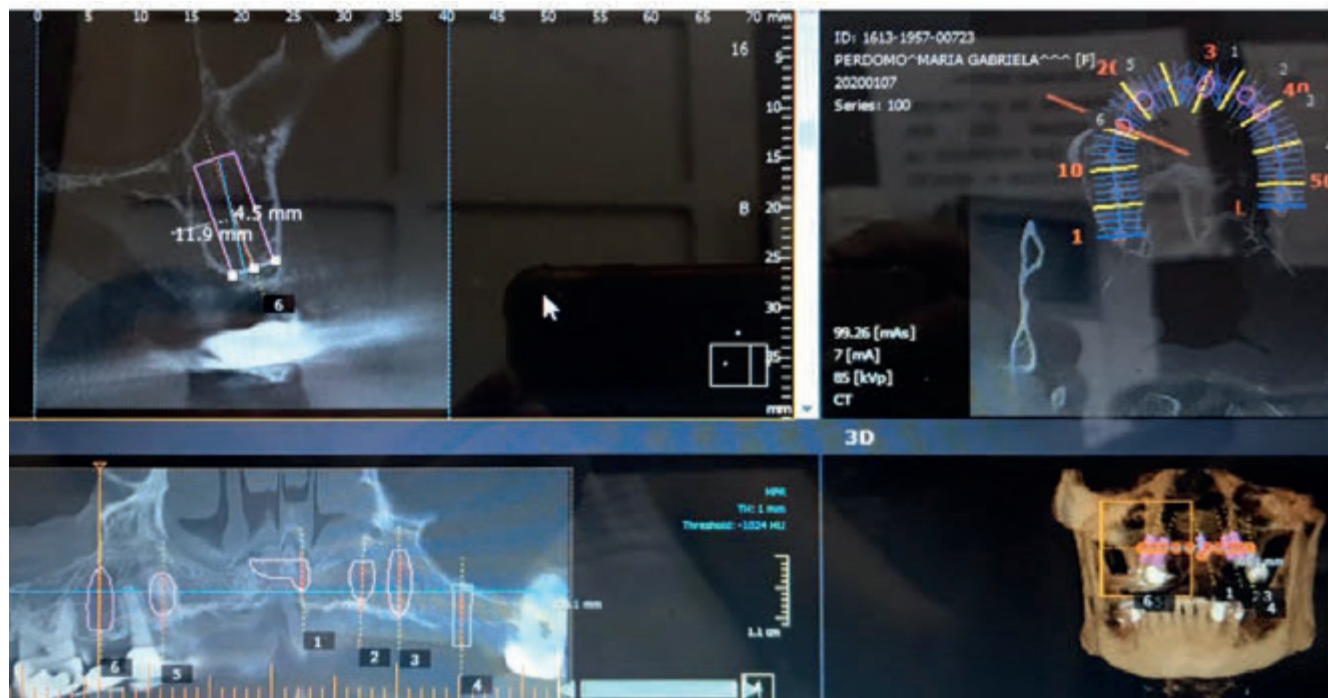Prilosec OTC 20 mg oral tableta entérica recubierta 20 mg= 1 tab

Rosuvastatina 40 mg tableta oral, 40 mg =1 tab

Alergia: Codeína

Fuente: Información obtenida del informe facilitado por el Médico de cabecera de la paciente.

Imagen No. 2



Fuente Imágenes radiológicas realizada al paciente para conocer la cantidad y calidad de hueso que se encontró en los sitios planificados para la colocación de los implantes.

Imagen No 2: Tomografía axial computarizada para realizar diseño y planeación 3D del caso.

Fase Pre-quirúrgico:

- 1) Interconsulta con su médico de cabecera para suspensión de anticoagulantes, profilaxis antibiótica adecuada, manejo de medicamentos pre y posquirúrgicos.
- 2) Médico envió historia clínica de la paciente y aprobación para la realización de la cirugía.
- 3) Simultáneamente se hacía el estudio mediante tomografía axial computarizada, se elaboraron modelos de estudio, así como la elaboración de la guía quirúrgica 3D para obtener los mejores resultados en cuanto a la posición de los implantes dentales. (Ver imagen No. 2).
- 4) Una vez realizada la planificación quirúrgica de los implantes, se medicó a la paciente con antibiótico para obtener una profilaxis antibiótica y prevenir cualquier complicación.

Fase Quirúrgica:

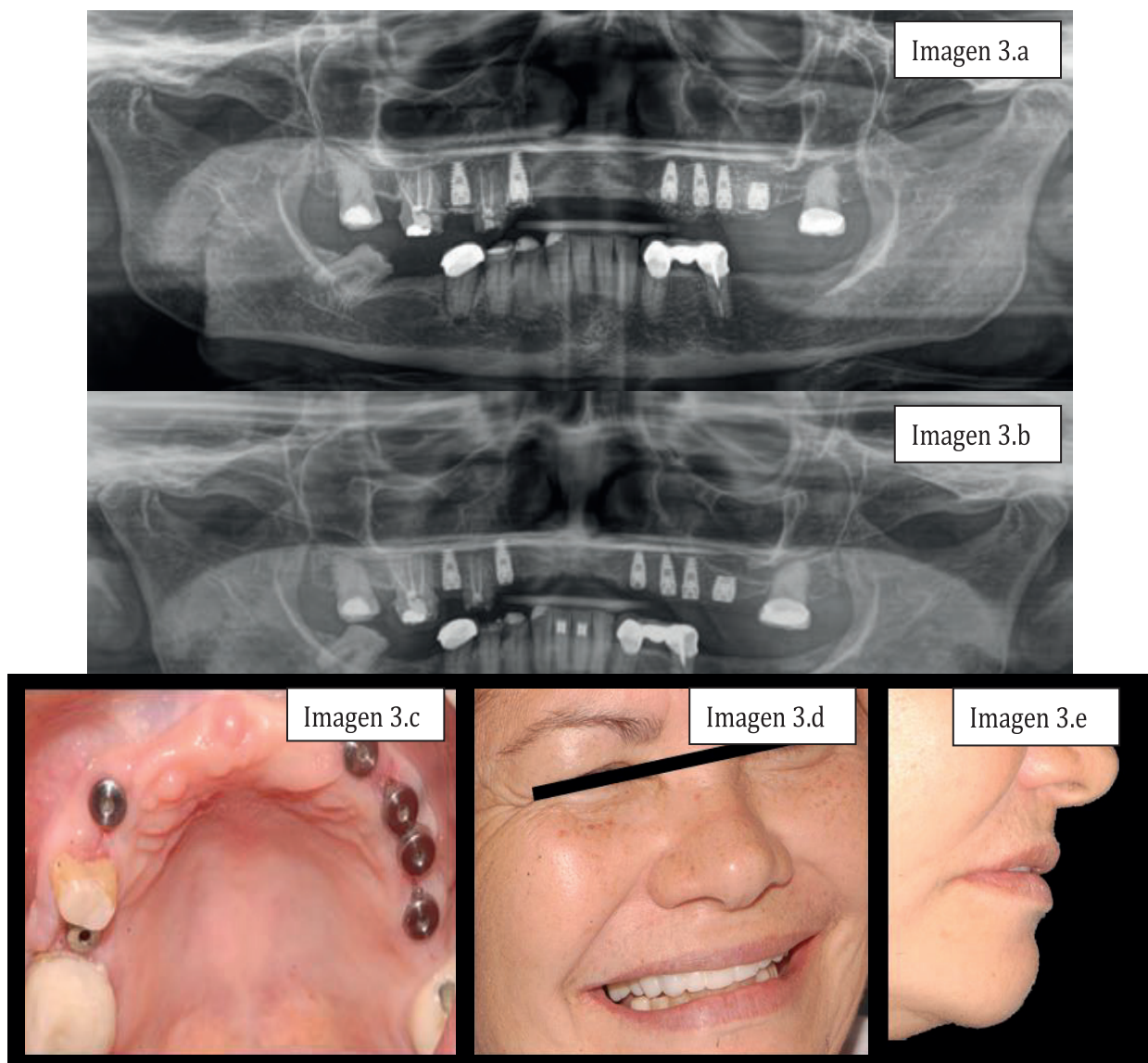
Se confirma que la paciente desayunara, se le realizó enjuague con Clorhexidina 2% para evitar cualquier contaminación; y previo consentimiento informado se anestesió a la paciente con anestesia tópica y anestesia local, 2 cartuchos de Lidocaína con Epinefrina 2% y el resto se utilizó 3% técnica infiltrativa en vestibular y palatino del cuadrante superior derecho e izquierdo.

Como primera fase se realizó exodoncia del diente 1.3 sin ninguna complicación, seguidamente se colocaron los implantes en el siguiente orden: 1.5, 1.3, 2.3, 2.4, 2.5 y 2.6, siguiendo el protocolo de colocación de los implantes dentales marca CórteX Dynamx siendo estos de plataforma estándar, después de colocados se instalan los tornillos de cierre. Se realizó colgajo de espesor parcial para desprender el colgajo y poder realizar la regeneración ósea guía con xenoinjerto hueso cortical partícula pequeña y membrana de colágeno reabsorbible 20 x 20 mm. Se afrontan los tejidos y se sutura con catgut 5-0 con puntos continuos y simples. Al finalizar el procedimientos se limpia bien el sitio quirúrgico con Clorhexidina 0.20% y se le dan las indicaciones a la paciente en cuanto a cuidados, alimentación y su respectiva medicación, analgesia con Enantyum 25 mg cada 8 horas por 3-5 días, antibiótica con Mopen Plus (amoxicilina con ácido clavulánico) y con gel Periokin Hialurónico 1% 2-3 veces al día por 15 días. Se da cita en los próximos 10 días para control.

Después de 10 días de la colocación de los implantes dentales se ha observado una buena cicatrización de los tejidos blandos y ningún tipo de infección. Se observa una posición favorable de los implantes en radiografía panorámica. (Ver imagen No. 3.a). Se procede a ajustar una prótesis provisional removible en el maxilar mientras se espera el tiempo de la oseointegración, devolviendo de esta forma la estética y estabilidad oclusal a la paciente.

Debido a la emergencia en marzo 2020 por Covid-19, la paciente regreso para continuar con el tratamiento 1 año 4 meses después de realizada la cirugía. Se realizó radiografía panorámica (Ver imagen No. 3.b) donde se observa la osteointegración de los implantes. Luego se realizó la segunda fase de la cirugía donde se colocan los aditamentos de cicatrización (healings) (Ver imagen No. 3.c). Se programa cita 10 días después para realizar provisionales (Ver imagen 3.d y 3.e).

Imagen No. 3



Fuente: Radiografía Panorámica y fotografías realizadas por los autores

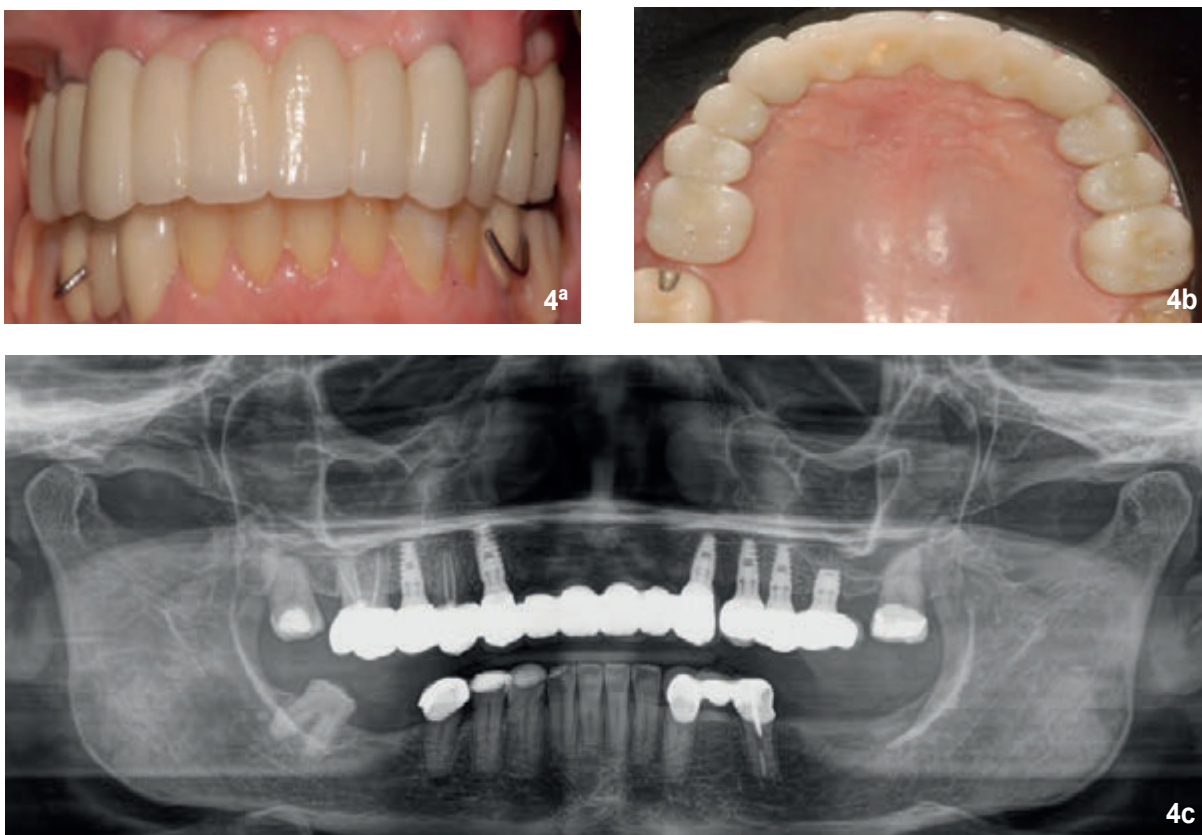
Imagen

- 3. a Radiografía Panorámica posquirúrgica 10 días.
- 3. b Radiografía Panorámica 1 año 4 meses después de cirugía.
- 3. c Fotografía oclusal superior de los implantes con pilares de cicatrización.
- 3. d Vista extraoral de sonrisa 3/4 con provisionales.
- 3. e Fotografía extraoral del tercio inferior de la paciente con provisionales.

La rehabilitación de los implantes se realizó 4 meses después de la provisionalización. Se colocaron aditamentos protésicos prefabricados con prótesis fija de circonio, de la misma forma prótesis fija de circonio en 1.6 y 1.4. (Ver imagen 4a, 4b, 4c).

Por factores económicos la paciente se realizará posteriormente la rehabilitación del maxilar inferior, se dejó con prótesis removible provisional las áreas edéntulas, y se colocó una guarda oclusal de protección acetato rígido en el maxilar superior.

Imagen No. 3



Fuente: Radiografía Panorámica y fotografías realizadas por los autores

Imagen

4a. Fotografía Fronto-oclusal de los implantes rehabilitados mediante prótesis fija sobre-implante con Zirconio. 4b. Fotografía Oclusal superior de la rehabilitación maxilar. 4c. Radiografía panorámica posterior a la colocación de la prótesis fija.

DISCUSIÓN: Siempre que un paciente se presente a nuestra consulta para reemplazar dientes perdidos, tenemos muchas opciones de tratamiento desde prótesis parcial removible, prótesis fijas y los implantes dentales, cada uno con sus ventajas y desventajas. Siendo los implantes muy predecibles con una tasa de sobrevivencia del 96-99% según estudios retrospectivos.⁽¹⁵⁾

Para seleccionar un paciente que pueda someterse a implante dental se le debe de realizar lo siguiente: una historia médica completa, historia odontológica completa, hábitos, dieta, enfermedades familiares y sistémicas. Si es un paciente comprometido, sistémicamente se debe realizar una interconsulta con el médico de cabecera que esté atendiendo su caso para que brinde las recomendaciones pre y posquirúrgicas, realizar un análisis clínico y radiológico para poder obtener muchas opiniones basadas en la evidencia sobre la colocación de implantes en pacientes con compromiso oral o sistémico. Seguimiento después de la colocación de los implantes dentales para atender cualquier cambio oral y sistémico que se pueda presentar después de la colocación de los implantes.

El uso de tomografía axial computarizada (TAC) es la mejor opción para valorar la cantidad y calidad ósea, de esta manera determinar si el paciente está apto para recibir los implantes o hay que regenerar previamente. En el presente caso se planificó mediante TAC, elaborando junto con este análisis la guía quirúrgica, determinando las distancias necesarias entre implantes para obtener una rehabilitación más predecible.⁽¹⁶⁾ La posición óptima del implante para una adecuada osteointegración y reducir el riesgo de daño a los dientes adyacentes según Tarnow es de 1.25 mm entre diente e implante y entre implante e implante es de 3 mm.⁽¹⁷⁾

Basado en la evidencia se sabe que no hay registros significativos que contraindiquen el uso de implantes dentales en pacientes comprometidos oral y sistémicamente, lo que si se debe realizar es un estudio minucioso del paciente y de las posibles complicaciones.⁽¹⁰⁾ La enfermedad de la Válvula Cardíaca no afecta el éxito de los implantes ni es contraindicación para sus colocaciones, pero se debe tener los cuidados necesarios para que no exista ninguna infección, si ocurre y no se resuelve con antibióticos se debe quitar los implantes lo más pronto posible. El uso de una profilaxis antibiótica es necesaria, como primera opción utilizar Amoxicilina,⁽¹²⁾ medicamento utilizado en este caso.

Con una selección minuciosa del caso, un claro entendimiento de la salud del paciente y los factores de riesgo, los implantes dentales son una opción de tratamiento para muchos pacientes, por lo que la enfermedad cardiovascular no impide que un paciente pueda recibir los beneficios de los implantes dentales.

Conclusiones Siguiendo todas las recomendaciones existentes en la literatura, se concluye que un paciente aun con compromiso cardiovascular que esté controlado sistémicamente y cuyo médico dé la autorización adecuada para la realización del tratamiento, puede recibir el tratamiento con implantes dentales de la misma manera que un paciente que no tenga ningún compromiso sistémico.

La tasa de fracaso de los implantes dentales está poco relacionado con esas afecciones sistémicas, por lo que es seguro y no hay ninguna contraindicación para reemplazar dientes perdidos con el uso de implantes dentales en pacientes con compromiso cardiovascular siempre y cuando se sigan los protocolos quirúrgicos recomendados para evitar cualquier infección, especialmente la endocarditis bacteriana que es la complicación más común en los pacientes con compromiso cardiovascular.

REFERENCIAS BIBLIOGRÁFICAS

1. Park JB, Lee JH. Use of mineral trioxide aggregate in the open apex of a maxillary first premolar. J Oral Sci [Internet]. 2008 [citado 30 enero 2020]; 50(3):355-8. Disponible en: <https://pubmed.ncbi.nlm.nih.gov/18818475/>.
2. Bartee BK. The use of high-density polytetrafluoroethylene membrane to treat osseous defects: clinical reports. Implant Dent [Internet]. 1995 [citado 30 enero 2020]; 4(1):22-6. Disponible en: <https://pubmed.ncbi.nlm.nih.gov/7550081/>.
3. Perel ML. Endodontics or implants: is it that simple?. Implant Dent [Internet]. 2006 [citado 30 enero 2020]; 15(2): 111. Disponible en: <https://bit.ly/3AKR5K2>.
4. García-Díaz A, Martín-Melchor M, Sanz-Alonso M. Injerto pediculado de tejido conectivo palatino para aumento de reborde y/ o evitar exposición de barrera en regeneración ósea guiada. RCOE [Internet]. 2006 [citado 30 enero 2020]; 11(1): 79- 86. Disponible en: http://scielo.isciii.es/scielo.php?script=sci_arttext&pid=S1138-123X2006000100005.
5. Shabahang S, Bohsali K, Boyne PJ, Caplanis N, Lozada J, Torabinejad M. Effect of teeth with periradicular lesions on adjacent dental implants. Oral Surg Oral Med, Oral Pathol Oral Radiol Endod [Internet]. 2003 [citado 30 enero 2020]; 96(3): 321-6. Disponible en: [https://www.oooojournal.net/article/S1079-2104\(03\)00367-6/fulltext](https://www.oooojournal.net/article/S1079-2104(03)00367-6/fulltext).
6. Llambés Arenas F, Guiha R. Regeneración ósea guiada (parte II): aumento vertical de reborde alveolar. Maxillaris [Internet]. 2004 [citado 3 febrero 2020]; 6(66): 54-62. Disponible en: <https://www.maxillaris.com/hemeroteca/200405/ciencia.pdf>.
7. Melo MD, Shafie H, Obeid G. Implant survival rates for oral and maxillofacial surgery residents: a retrospective clinical review with analysis of resident level of training survival. J Oral Maxillofac Surg [Internet]. 2006 [citado 3 febrero 2020]; 64(8): 1185-9. Disponible en: [https://www.joms.org/article/S0278-2391\(06\)00571-4/fulltext](https://www.joms.org/article/S0278-2391(06)00571-4/fulltext).
8. Roberts WE, Simmons KE, Garetto LP, DeCastro RA. Bone physiology and metabolism in dental implantology: risk factors for osteoporosis and other metabolic bone diseases. Implant Dent [Internet]. 1992 [citado 3 febrero 2020]; 1(1):11-21. Disponible en: <https://bit.ly/3eoo9QU>.
9. Lemus Cruz LM, Almagro Urrutia Z, León Castell C. Origen y evolución de los implantes dentales. Rev Haban Cienc Méd [Internet]. 2009 [citado 3 febrero 2020]; 8(4). Disponible en: http://scielo.sld.cu/scielo.php?script=sci_arttext&pid=S1729-519X2009000400030.
10. Gómez-de Diego R, Mang-de la Rosa Mdel R, Romero-Pérez MJ, Cutando- Soriano A,

- López-Valverde-Centeno A. Indications and contraindications of dental implants in medically compromised patients: update. *Med Oral Patol Oral Cir Bucal* [Internet]. 2014 [citado 5 febrero 2020];19(5):e483-e489.
Disponible en: http://www.medicinaoral.com/pubmed/medoralv19_i5_p483.pdf.
11. Donos N, Calciolari E. Dental implants in patients affected by systemic diseases. *Br Dent J* [Internet]. 2014 [citado 5 febrero 2020];217(8):425-30.
Disponible en: <https://www.nature.com/articles/sj.bdj.2014.911>.
 12. Weiss A, Dym H. Review of antibiotics and indications for prophylaxis. *Dent Clin North Am* [Internet]. 2012 [citado 5 febrero 2020];56(1):235-44.
Disponible en: <https://www.sciencedirect.com/science/article/abs/pii/S0011853211001091?via%3Dihub>.
 13. Farbod F, Kanaan H, Farbod J. Infective endocarditis and antibiotic prophylaxis prior to dental/oral procedures: Latest revision to the guidelines by the American Heart Association published april 2007. *Int J Oral Maxillofac Surg* [Internet]. 2009 [citado 25 febrero 2020]; 38(6): 626-31. Disponible en:
<https://www.sciencedirect.com/science/article/abs/pii/S0901502709008364>.
 14. Esposito M, Worthington HV, Loli V, Coulthard P, Grusovin MG. Interventions for replacing missing teeth: Antibiotics at dental implant placement to prevent complications. *Cochrane Database Syst Rev* [Internet]. 2010 [citado 25 febrero 2020]; (7):CD004152.
Disponible en: <https://www.ncbi.nlm.nih.gov/pubmed/20614437>.
 15. Wagenberg BD, Froum SJ, Eckert SE. Long-term bone stability assessment around 1,187 immediately placed implants with 1- to 22-year follow-up. *Int J Oral Maxillofac Implants* [Internet]. 2013 [citado 25 febrero 2020]; 28(2): 605–12. Disponible en: <https://n9.cl/9lzc6>.
 16. Greenberg AM. Advanced dental implant placement techniques. *J Istanb Univ Fac Dent* [Internet]. 2017 [citado 25 febrero 2020]; 51(3 suppl 1): S76-S89.
Disponible en: <https://pubmed.ncbi.nlm.nih.gov/29354312/>.
 17. Zadeh HH. Implant site development: clinical realities of today and the prospects of tissue engineering. *J Calif Dent Assoc* [Internet]. 2004 [citado 25 febrero 2020]; 32(12): 1011-20.
Disponible en: <https://n9.cl/hzmcp>.