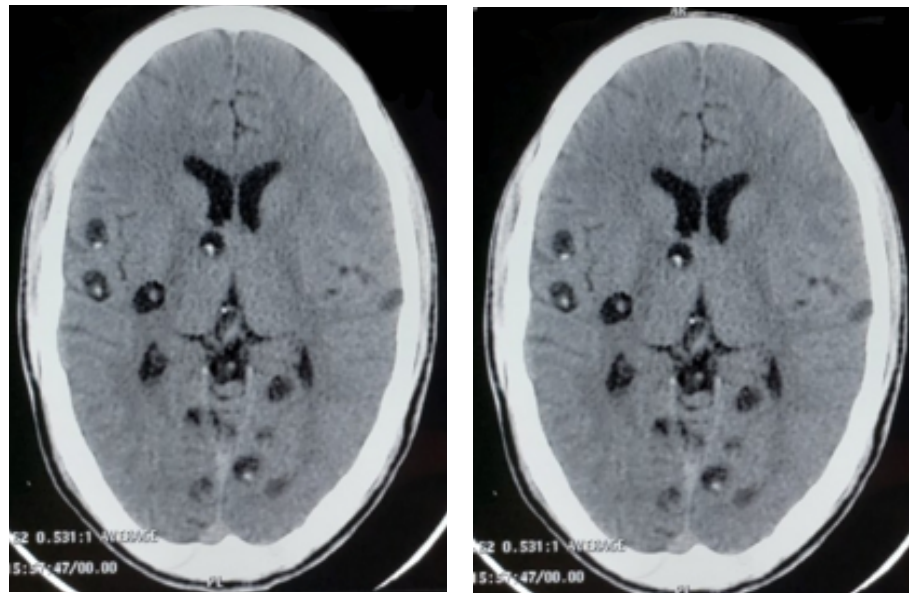


## NEUROCISTICERCOSIS PARENQUIMATOSA

### *Parenchymal Neurocysticercosis*

\*Felipe Alejandro Paredes Moreno, \*Diana Alejandra Mejía Verdial, \*\*Karen Gabriela Mejía Verdial



Fuente: Fotografía de la tomografía axial computarizada de cerebro del paciente.

**Figura.** Se observan lesiones quísticas con puntos hiperdensos conocido como escólex, característica de la fase vesicular de la neurocisticercosis.

Paciente masculino con historia de cefalea de 3 años de evolución, episódica, holocraneana y pulsátil que hace un día presenta crisis epilépticas tonico-clónicas generalizadas. Previamente tratado por neurocisticercosis (NCC) hace 3 años. Se realizó una tomografía axial computarizada (TC) donde se observaron múltiples lesiones parenquimatosas, tres en el lóbulo frontal derecho y neurocisticercosis en fase vesicular, caracterizada por la presencia de escólex, representado como puntos hiperdensos dentro de lesiones quísticas, sin edema circundante (Figura 1). También se visualiza dos lesiones en fase coloidal y granular, una en cada lóbulo occipital, caracterizadas

por gruesas paredes que se tiñen con uso de contraste y la presencia de edema perilesional. Por último, la fase calcificada, se identifica por lesiones completamente hiperdensas.<sup>(1)</sup>

La NCC puede presentarse con una variedad de signos y síntomas, pero lo hace frecuentemente con crisis epilépticas, por lo cual es una de las causas más comunes de epilepsia adquirida postinfecciosa en los países en vías de desarrollo. Hay un mayor riesgo de crisis con las lesiones en fase calcificada que en las fases previas. Puede progresar hacia una epilepsia adquirida cuya incidencia puede ir desde 10 a 50%. Otras formas de presentación son cefalea, ataxia, meningismo o confusión.<sup>(2)</sup>

### Bibliografía

1. Raibagkar P, Berkowitz A. The many faces of Neurocysticercosis. *J Neurol Sci.* [Internet]. 2018 [citado 25 octubre 2019];390:75-76. Disponible en: <https://doi.org/10.1016/j.jns.2018.04.018>

2. Samba DR, Volkmer R. Neurocysticercosis as an infectious acquired epilepsy worldwide. *Seizure* [Internet]. 2017 [citado 25 octubre 2019];52: 176-181. Disponible en: <https://doi.org/10.1016/j.seizure.2017.10.004>

\*Médico en servicio social de la carrera de medicina de la Escuela Universitaria de Ciencias de la Salud, Universidad Nacional Autónoma de Honduras del Valle de Sula. EUCS, UNAH-VS.

\*\*Médico general del Hospital de Tela.

Dirigir correspondencia a: fa\_pms@live.com <https://orcid.org/0000-0002-9565-5258> / dianaverdial1@hotmail.com <https://orcid.org/0000-0002-0809-393X> / karenmv18@hotmail.com <https://orcid.org/0000-0001-6791-2678>