

## ENFERMEDAD DE HIRSCHSPRUNG Y APENDICITIS EN PACIENTE PEDIÁTRICO: REPORTE DE CASO

### HIRSCHSPRUNG'S DISEASE AND APPENDICITIS IN PEDIATRIC PATIENT: CASE REPORT.

\*Gabriel Emilio Morales Chávez \*David Aguilar Andino, \*\*Giovanni Marie Aguilar

**Resumen:** La enfermedad de Hirschsprung es una malformación del sistema nervioso entérico, caracterizada por falta de células ganglionares en plexo submucoso y mientérico en pared distal del colon. En el 80% solo existe afectación del recto-sigma, sin embargo, pueden encontrarse casos de aganglioneosis total.

**Reporte de Caso:** Se presenta pre-escolar masculino de 4 años de edad, procedente de La Iguala, Lempira, Honduras, con historia de constipación y distensión abdominal de dos años de evolución, que ha empeorado progresivamente, y se atenúa con el uso de enemas cada dos días para poder defecar. En mayo de 2016 llega al Hospital Mario Catarino Rivas, donde se le realizó una laparotomía exploratoria de emergencia debido a la presencia de deterioro clínico por constipación y distensión abdominal, acompañada de vómitos con restos alimenticios y fiebre alta de una semana de evolución. En dicha operación se realizó colectomía parcial izquierda, además se realizó una colostomía terapéutica y se diagnosticó enfermedad de Hirschsprung mediante biopsia, además del hallazgo incidental de apendicitis, se realizó apendicectomía obteniendo en general, una evolución satisfactoria. El estudio histopatológico de la biopsia del recto es el estándar de oro para realizar el diagnóstico. La ausencia de células ganglionares en el plexo submucoso con la tinción hematoxilina y

eosina establece el diagnóstico. El tratamiento de la enfermedad de Hirschsprung es de tipo quirúrgico y se busca la eliminación del segmento colónico afectado, de manera que se pueda lograr una anastomosis del colon proximal y distal al área agangliónica.

**PALABRAS CLAVE:** Apendicitis, Enfermedad de Hirschsprung, Estreñimiento.

#### ABSTRACT

Hirschsprung's disease is a malformation of the enteric nervous system, characterized by a lack of ganglion cells in the submucosal plexus and myenteric in the colon distal wall. The rectum-sigma is affected only in the 80% of cases, however, cases of total aganglioneosis can be found. **Case Report:** A 4-year-old male pre-school from La Iguala, Lempira, Honduras, with constipation and abdominal distention evolution history of two years of evolution, which has progressively worsened, and was attenuated with the use of enemas every two day to be able to defecate. In May 2016, he arrived at the Mario Catarino Rivas Hospital, where he underwent an emergency exploratory laparotomy due to the presence of clinical deterioration due to constipation and abdominal distention, accompanied by vomiting with food remains and a high fever of one week of evolution. In this surgery, a left partial colectomy and a therapeutic colostomy were done, besides, Hirschsprung's disease was diagnosed by biopsy and the incidental finding of appendicitis, for which an appendectomy was also done, obtaining generally a satisfactory evolution. generally a satisfactory evolution. The histopathological study of the rectal biopsy is the gold standard for the diagnosis. The absence of ganglion cells in the submucosal plexus with hematoxylin and eosin staining establish the diag

\*Estudiante de 6to año de Medicina de la Escuela Universitaria de las Ciencias de la Salud de la Universidad Nacional Autónoma de Honduras en el Valle de Sula.

\*\* Médico Especialista en Cirugía Pediátrica / Hospital Mario Catarino Rivas  
Dirigir correspondencia a: gemch27@gmail.com ; aguilar54david@gmail.com

David Andrés Aguilar Andino: aguilar54david@gmail.com ORCID: <https://orcid.org/0000-0001-6750-4092>

Gabriel Emilio Morales Chávez: gemch27@gmail.com ORCID: <https://orcid.org/0000-0003-1505-9809>

Giovanni Marie Aguilar: ghma2185@gmail.com ORCID: <https://orcid.org/0000-0002-5108-1301>

nosis. The treatment of Hirschsprung's disease is surgical and the removal of the affected colonic segment is sought, so that an anastomosis of the proximal and distal colon to the aganglionic area can be achieved.

**KEYWORDS:** Appendicitis; Constipation; Hirschsprung Disease

**Introducción:** La enfermedad de Hirschsprung (EH) fue descrita por primera vez en 1888 en dos lactantes por el pediatra de Copenhague, Harald Hirschsprung. Son estreñimientos graves acompañados de una dilatación e hipertrofia del colon, sin una obstrucción mecánica que justificara el estreñimiento y se consideró que la zona dilatada era el asiento primario de la enfermedad.<sup>(1)</sup> La EH, también conocida como megacolon aganglionar congénito, es una malformación del sistema nervioso entérico, caracterizada por falta de células ganglionares en plexo submucoso y mientérico en pared distal del colon.<sup>(2)</sup> En el 80% solo existe afectación del recto-sigma, sin embargo pueden encontrarse casos de aganglioneosis total.<sup>(3)</sup> En la revisión de la literatura sólo existen reportados, hasta el día de hoy 14 casos de apendicitis con EH y la condición predomina en el sexo masculino.<sup>(4)</sup>

Muy temprano en la gestación, el sistema nervioso primitivo (de manera normal y estando en la etapa de cresta neural) y las neuronas ahí generadas extienden la inervación hacia la totalidad del tubo digestivo, culminando esta fase del desarrollo entre las 10ma y 12ava semanas de gestación. Una vez distribuida la red nerviosa, que a la postre formará los plexos submucoso y mientérico, éstos se encargarán de la inervación intrínseca del tubo digestivo que, a su vez, entre otras funciones, propiciará que la motilidad intestinal sea efectiva. Sin embargo, cuando por alguna razón la distribución de las ramificaciones de los plexos se interrumpe, aparecen alteraciones en los movimientos propulsivos del colon, lo que clínicamente se hace manifiesto mediante la

constipación, síntoma cardinal de la enfermedad.<sup>(4)</sup> El estudio histopatológico de la biopsia del recto es el estándar de oro para realizar el diagnóstico. La ausencia de células ganglionares en el plexo submucoso con la tinción hematoxilina y eosina establece el diagnóstico. El tratamiento de la EH es de tipo quirúrgico y consiste en reseccionar el segmento colónico afectado, llevando el intestino con células ganglionares hasta el ano mediante una anastomosis terminal preservando de esta manera la continencia.<sup>(5)</sup>

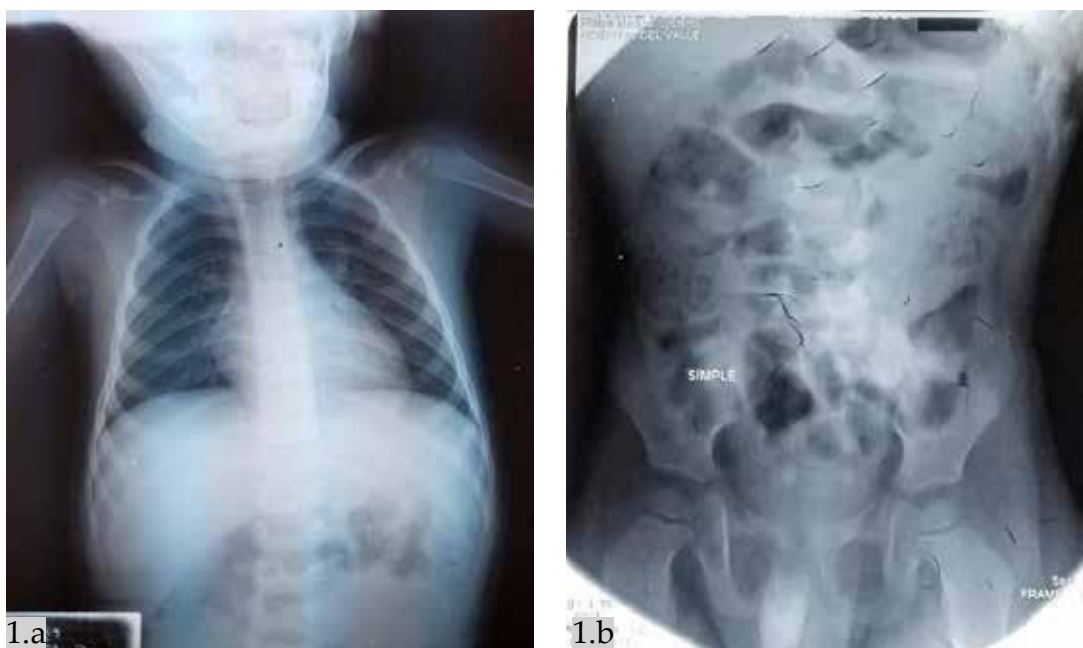
La EH al ser una de las patologías quirúrgicas menos frecuentes en la población pediátrica se considera oportuno presentar un reporte de caso para ampliar el conocimiento tanto en médicos como en estudiantes acerca del cuadro clínico y la importancia de un diagnóstico oportuno para un manejo y una intervención adecuada.

**PRESENTACIÓN DEL CASO:** Masculino de 4 años de edad, procedente de La Iguala, Lempira, Honduras, sin antecedentes prenatales y familiares de importancia, madre refiere embarazo normal sin complicaciones con nueve controles prenatales previos al parto. Paciente manifiesta desarrollo psicomotor e intelectual adecuado para la edad. Se refiere con historia de constipación y distensión abdominal de dos años de evolución, que ha empeorado progresivamente, y se atenúa con el uso de enemas cada dos días para poder defecar. Se presenta en mayo de 2016 al Hospital Mario Catarino Rivas, donde se le realizó una laparotomía exploratoria de emergencia debido a la historia de constipación, distensión abdominal, vómitos con restos alimenticios (Ver imagen No. 1 y 2) y fiebre alta de 39 grados sin predominio de horario de una semana de evolución. Al examen físico paciente se encuentra en mal estado general, sin complicaciones con signos vitales: PA: 90/60 mmHg, FC: 123 lpm, pulso 123 lpm FR 28 rpm. Con un peso de 13.4 kg. Se constata la presencia de distensión abdominal, dolor a la palpación profunda y ruidos hidroaéreos aumentados.

Así mismo, se realizó al paciente una colectomía parcial izquierda de colon sigmoides y se realizó una colostomía. Se evidenció apendicitis en fase supurada de manera incidental, por lo cual se realizó apendicectomía. De igual manera, se realizó análisis histopatológico de la muestra quirúrgica y se diagnosticó EH. Previa cita, se presenta en octubre de 2018, para el cierre de colostomía y cirugía de anastomosis de tipo "pull through", llevándose a cabo con éxito y posteriormente el paciente fue dado de alta.

Al examen físico postoperatorio, paciente se encuentra estable sin complicaciones con signos vitales: PA 100/60 mmHg, FC 90 lpm, Pulso 91 lpm, FR 25 rpm. Con abdomen blando depresible, sin evidencia de dolor a la palpación superficial y profunda, con ruidos hidroaéreos presentes.

### IMAGEN NO. 1 RADIOGRAFÍA ABDOMINAL



Fuente. Expediente Clínico

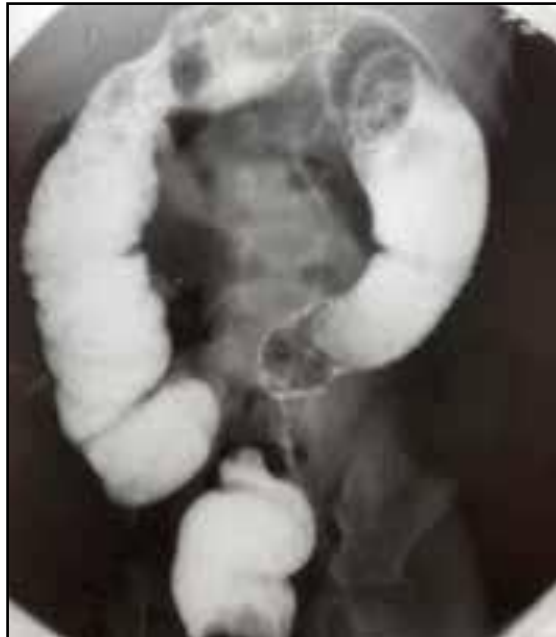**Imagen No. 1a:** Radiografía PA toracoabdominal de pie donde se observa traslape de silueta cardiaca y diafragma secundario a distensión abdominal

**Imagen No. 1b:** Radiografía abdominal simple de pie; se observa dilatación proximal de intestino grueso y desplazamiento de asas hacia cavidad torácica secundario hipomotilidad de colon.

El resultado histopatológico en la descripción macroscópica reporta segmento de colon sigmoide de 30 cm de longitud con dilatación de 17 cm de segmento distal el cual presentó un diámetro mayor de 11 cm. El segmento proximal macroscópicamente preservado mide 13 cm con pliegues edematosos bien formados, con abundante contenido fecal fétilo. En el reporte microscópico de la pieza quirúrgica, reporta una pared intestinal con ausencia de

células gangliónicas de plexo de Meissner y de Auerbach, con hiperplasia e hipertrofia compensatoria de los nervios intermusculares, con degeneración vacuolar y fibrosis de haces musculares. En una radiografía de abdomen de control (Ver imagen N° 2), efectuada de manera postquirúrgica, se observó dilatación de la zona proximal a la colectomía y persistencia de la mayor parte del contraste inyectado en el colon.

## IMAGEN Nº2. RADIOGRAFÍA ABDOMINAL DE CONTROL



Fuente: Expediente clínico

Imagen Nº2. Se observa dilatación proximal a la colostomía

**Discusión:** La EH es dentro del contexto clínico-quirúrgico una de las patologías pediátricas que menor incidencia posee, representando a penas el 2,7% de todas ellas según datos del Colegio Americano de Pediatría (ACP).<sup>(5)</sup> En el 84% de los casos suele presentarse en pacientes de sexo masculino, teniendo una tasa de incidencia irrisoria dentro de pacientes de sexo femenino.<sup>(5)</sup> Sin embargo, la EH es la alteración de la motilidad intestinal congénita más frecuente con una incidencia de 1 en 5000 /7500 recién nacidos vivos.<sup>(6)</sup> Su asociación con apendicitis es aún menos frecuente. En la revisión de la literatura sólo existen reportados, hasta el día de hoy 14 casos de apendicitis con EH, es más común la aparición en el período neonatal y de afectación mayoritaria de la totalidad del colon, la que se presentó en seis de los 14 casos conocidos.<sup>(4)</sup> En el presente caso el paciente presenta un extraño inicio de la enfermedad, debido a que presenta la enfermedad en un grupo etario no tan común según la literatura. El síntoma principal es el estreñimiento de aparición temprana en los recién nacidos a término; los recién nacidos y lactantes pequeños casi siempre presentan clínica de obstrucción intestinal. El paciente reportado presentó estreñimiento como síntoma

principal, éste en el 66% de los pacientes se inicia en el periodo de neonato; puede ocurrir distensión abdominal y vómitos. Si el estreñimiento no tiene una causa mecánica (atresia intestinal, íleo meconial, mal rotación o ano imperforado) debe pensarse en un EH.<sup>(7)</sup>

Cuando la apendicitis se presenta en lactantes con agangliosis congénita, no existe el antecedente de diarrea, vómito, ni distensión abdominal tampoco destrucción ni inflamación de la pared apendicular, sólo se encuentra inflamación de la serosa a lo que denominan peria pendicitis. La ausencia de inflamación transmural debe alertar al clínico a la posibilidad de EH y la biopsia rectal debe ser considerada. La inflamación transmural del apéndice no se considera una característica de los pacientes con EH asociada a perforación, y la consideración que exista una asociación con apendicitis neonatal verdadera y la EH debe ser descartada.<sup>(8)</sup>

En un artículo realizado por Wageensteen et al<sup>(4)</sup>, mencionan que esta asociación podría explicarse como incapacidad de dilatación el segmento aganglionar, el contenido intracolónico proximal aumenta en tanto que en segmentos distales al apéndice cecal se incrementa la presión intraluminal. De esa manera, si la válvula ileocecal es competente, la presión intracolónica puede aumentar más rápidamente con volúmenes menores y así predisponer la perforación del apéndice. Otro factor que influye es que la válvula de Gerlach del apéndice cecal posee musculatura, por lo que, al hacerla más competente, almacena cantidades mayores de aire y materia fecal. Esta es una de las teorías con las que podría explicarse la aparición de apendicitis en el paciente, es por eso que debe realizarse una evaluación completa de todo el sistema gastrointestinal para evitar posibles complicaciones.

El estudio radiológico contrastado (el colon por enema) nos permite establecer la extensión de la enfermedad en un alto número de casos. Este sector se visualiza como un sector estrecho, sin peristaltismo. Proximal al mismo se identifica dilatación del colon, lo que corresponde a la zona de transición, la cual se encuentra la mayoría de veces a nivel rectosigmoideo.<sup>(9)</sup> El estudio histopatológico de la biopsia del recto es el estándar de oro para realizar el diagnóstico (93% sensibilidad, y 98% de especificidad), la cual idealmente debe ser tomada a 3 cm de la línea dentada. La ausencia de células ganglionares en el plexo submucoso con la tinción hematoxilina y eosina establece el diagnóstico. Sin embargo, en algunos casos es necesario realizar inmunohistoquímica para células ganglionares con proteína S-100 y calretinina para confirmar el diagnóstico.<sup>(10)</sup>

En el paciente se constata que la biopsia es el método diagnóstico más fiable, debido a que se pudo describir la ausencia de células nerviosas en una porción del intestino grueso.

El diagnóstico de la EH se debe sospechar en el recién nacido que presenta datos de obstrucción intestinal: vómito, distensión abdominal y falla para el paso de meconio, en la primera semana de vida, lo que sustenta su origen congénito. Suelen presentar impactación fecal colónica y en la valoración abdominal muestran desimpactación, que puede ser explosiva en el examen digital del recto con vaciamiento en el 96% de los pacientes.<sup>(10)</sup>

El tratamiento de la EH es de tipo quirúrgico y va a buscar la eliminación del segmento colónico afectado, de manera que se pueda lograr una anastomosis del colon con proximal y distal al área agangliónica. La indicación quirúrgica se realiza tan pronto como se confirma el diagnóstico.<sup>(11)</sup> Al paciente se le practicaban enemas, estos son una opción como tratamiento paliativo temporal en muchos casos, pero estos son dolorosos y también puede presentarse el estreñimiento de rebote.<sup>(12)</sup>

Hay distintos abordajes o técnicas quirúrgicas para el tratamiento de la EH, pero uno de los más utilizados es el descenso transanal quirúrgico, procedimiento conocido como “pull through” en el que el segmento intestinal más proximal, el intestino ganglionar se baja hasta anastomosarlo al ano, a un nivel que previene la obstrucción funcional, pero al mismo tiempo el objetivo es preservar el patrón defecatorio normal, evitando el estreñimiento o la incontinencia fecal.<sup>(13)</sup> En el paciente se realizó la técnica quirúrgica de pull through obteniendo un excelente resultado, con una rápida recuperación y una evolución satisfactoria.

**Conclusión:** La EH predispone a la génesis de apendicitis aguda, ésta, sin embargo, no se presenta frecuentemente o su diagnóstico no se reporta. A pesar de su baja incidencia, la sospecha es el punto clave

para diagnosticar y realizar el tratamiento en etapas tempranas con lo que se mejora el pronóstico del paciente.

**Recomendación:** Es necesario diagnosticar previo a la realización de la cirugía como tratamiento definitivo. Se incita a realizar más publicaciones acerca de la

relación de apendicitis y EH debido a que la información existente es muy escasa y pasan desapercibidos diversos mecanismos relevantes que podrían servir de guía para realizar un mejor manejo de forma temprana y para ello se deben apoyar en los estudios histopatológicos de biopsia

## REFERENCIAS BIBLIOGRÁFICA

d=S0186-23912016000300159

1. Acuña Quiróz MD, Bodas Pinedo A, Alonzo Franch M, Bousoño García C, Álvarez Coca J, Calabuig Sánchez M, et al. Protocolos diagnóstico-terapéuticos de gastroenterología, hepatología y nutrición pediátrica SEGHP-AEP [Internet]. Madrid: ERGON; 2010. [citado 27 diciembre 2018]. Disponible en: <https://www.seghnp.org/sites/default/files/2017-05/Protocolos%20SEGHNP.pdf>
2. Anbardar MH, Geramizadeh B, Foroutan HR. Evaluation of calretinin as a new marker in the diagnosis of hirschsprung disease. *Iran J Pediatr* [Internet]. 2015 [citado 27 diciembre 2018];25(2):e367. Disponible en: <https://www.ncbi.nlm.nih.gov/pmc/articles/PMC4506005/>
3. Romo Muñoz MI, Martínez de Aragon A, Núñez Cerezo V, Udaondo C, Sellers M, Barrera S, et al. Factores de riesgo asociados al desarrollo de enterocolitis en la enfermedad de Hirschsprung. *Cir Pediatr* [Internet]. 2018 [citado 27 diciembre 2018];31(1):34-8. Disponible en: [https://www.secipe.org/coldata/upload/revista/2018\\_31-1\\_34-38.pdf](https://www.secipe.org/coldata/upload/revista/2018_31-1_34-38.pdf)
4. Baeza-Herrera C, López-Medina P, Vidal-Medina JM, Cruz-Viruel N, Velasco-Soria L. Enfermedad de Hirschsprung y apendicitis. Una asociación rara. *Acta Pediatr Mex* [Internet]. 2016 [citado 27 diciembre 2018];37(3):159. Disponible en: [http://www.scielo.org.mx/scielo.php?script=sci\\_arttext&pi](http://www.scielo.org.mx/scielo.php?script=sci_arttext&pi)
5. Culcay Delgado JI, Arias Sánchez N, Cervantes García CA, Valdivieso Menéndez FJ, Fernández Fernández MI. Enfermedad de Hirschsprung, a propósito de un caso. *Medicinas UTA* [Internet]. 2018 [citado 28 diciembre 2018];2(2):24-9. Disponible en: <https://medicinasuta.uta.edu.ec/index.php/MedicinasUTA/article/view/78/38>
6. Selman C, Alzola C. Enfermedad de Hirschsprung: avances en el diagnóstico. *Rev Ped Elec* [Internet]. 2016 [citado 27 diciembre 2018];13(2):13-8. Disponible en: <https://www.revistapediatria.cl/volumenes/2016/vol-13num2/pdf/HIRSCHPRUNG.pdf>
7. Estopiñan Rebollar R, Estopiñan Cánovas R, Pila Pérez R, Pila Peláez R. Enfermedad de Hirschsprung en un adulto. *Rev Colomb Gastroenterol* [Internet]. 2016 [citado 27 diciembre 2018];31(1):52-5. Disponible en: <http://www.scielo.org.co/pdf/rcg/v31n1/v31n1a08.pdf>
8. Arliss J, Holgersen LO. Neonatal appendiceal perforation and Hirschsprung's disease. *J Pediatr Surg* [Internet]. 1990 [citado 27 diciembre 2018];25(6):694-5. Disponible en: <https://www.sciencedirect.com/science/article/abs/pii/002234689090368J>

9. Carro G, Ormaechea M, Da Silva E, Juambeltz C. Enfermedad de Hirschsprung: resultados del tratamiento quirúrgico en el Hospital Pediátrico Pereira Rossell. Arch Pe diatr Urug [Internet]. 2018 [citado 28 diciembre 2018];89(3):158-64. Disponible en: <http://www.scielo.edu.uy/pdf/adp/v89n3/1688-1249-adp-89-03-158.pdf>
10. Santos-Jasso KA. Enfermedad de Hirschsprung. Acta Pediátr Méx [Internet]. 2017 [citado 28 diciembre 2018];38(1):72–8. Disponible en: <http://ojs.actapediatrica.org.mx/index.php/APM/article/download/1325/940es>
11. Weber Estrada N. Enfermedad de Hirschsprung. Rev Med Costa Rica Centroam [Internet]. 2012 [citado 28 diciembre 2018];69(602):251-6. Disponible en: <http://www.binasss.sa.cr/revistas/rmcc/602/art16.pdf>
12. Singh SK, Rajoria K. Ayurvedic management of chronic constipation in Hirschsprung disease - a case study. J Ayurveda Integr Med [Internet]. 2018 [citado 30 diciembre 2018];9(2):131–5. Disponible en: <https://www.ncbi.nlm.nih.gov/pubmed/29853328>
13. Delgado MA. Enfermedad de hirschsprung: diagnóstico y manejo en niños y adultos. Rev Med Costa Rica Centroam [Internet]. 2016 [citado 27 diciembre 2018];73(620):687- 91. Disponible en: <https://www.medigraphic.com/pdfs/revmedcoscen/rmc-2016/rmc163ay.pdf>