

**SERIES DE CASOS DE MALFORMACIÓN DE ARNOLD CHIARI:
HOSPITAL NACIONAL MARIO CATARINO RIVAS, 2008-2018.**
*ARNOLD CHIARI'S MALFORMATION CASE SERIES: HOSPITAL NACIONAL MARIO
CATARINO RIVAS, 2008-2018.*

*Vilma Alejandra Gómez Lara, *Néstor Raúl Banegas Mejía, *Mario René Reyes Urrea,
*Allan Alcides Álvarez

Resumén: La malformación de Arnold Chiari (MAC) es una enfermedad por primera vez descrita en 1883 y clasificada en 1891 en cuatro grupos. Se ha reportado una prevalencia de malformación de Chiari tipo 1 de 0.24-0.9% de los adultos que se realizan un resonancia magnética cerebral por cualquier motivo. Los síntomas se relacionan a hidrocefalia obstructiva, movimientos oculares anormales y mielomeningocele espinal. Su causa es multifactorial y las manifestaciones clínicas muy variadas. Se relaciona con síndromes de craneosinostosis, síndromes osteopáticos, desórdenes del tejido conectivo, anomalías vertebrales, anomalías cráneo-faciales, síndrome de Williams, síndrome de Noonan y neurofibromatosis. El diagnóstico se realiza por resonancia magnética.

Casos clínicos: Se presenta una serie de 3 casos de pacientes que acudieron al Hospital Mario Catarino Rivas (HMCR) en el periodo de 2008- 2018. El motivo de consulta fue diferente en cada paciente, siendo: vómito, pérdida de fuerza muscular, disfagia, dolor en miembro superior derecho, paresia y parestesia de miembro inferior y ataxia, aumento del perímetro cefálico. El tipo de malformación fue tipo 1 en dos casos, tipo 2 en un caso. Solo dos de los pacientes se operaron, teniendo evolución posquirúrgica satisfactoria.

Conclusión: La MAC es una patología poco estudiada en el país. No existe una forma de presentación global, por lo que siempre hay que tenerla en cuenta cuando se presente un paciente con alguna de esta sintomatología.

Palabras clave: Cefalea, Disfagia, Malformación de Arnold-Chiari

ABSTRAC: The Arnold Chiari malformation (ACM) is a disease first described in 1883 and classified in 1891 into four groups. A prevalence of Chiari type 1 malformation of 0.24-0.9% has been reported in adults who have a brain MRI for any reason. Symptoms are related to obstructive hydrocephalus, abnormal eye movements, and spinal myelomeningocele. Its cause is multifactorial and the clinical manifestations are very varied. It is related to craniosynostosis syndromes, osteopathic syndromes, connective tissue disorders, vertebral anomalies, craniofacial anomalies, Williams syndrome, Noonan syndrome and neurofibromatosis. The diagnosis is made by magnetic resonance imaging. **Clinical cases:** A series of 3 cases of patients who attended the Mario Catarino Rivas Hospital (HMCR) in the period 2008-2018 is presented. The reason for consultation was different in each patient, being: vomiting, muscle strength loss, dysphagia, pain in the right upper limb, paresis and paresthesia of the lower limb and ataxia, increased head circumference. The type of malformation was type 1 in two cases, type 2 in two cases, and it was not recorded in the file in 2 cases. Only two of the patients underwent surgery, having a satisfactory postoperative evolution.

Conclusions: (ACM) is a poorly studied patholo

Dirigir correspondencia a: vilmaalegomez@gmail.com

*Estudiantes de sexto año de la carrera de Medicina en la Universidad Nacional Autónoma de Honduras en el Valle de Sula.

vilmaalegomez@gmail.com <https://orcid.org/0000-0002-8169-0001>

nestorbanegas40@gmail.com <https://orcid.org/0000-0002-6853-6181>

mrreyesu1@gmail.com <http://orcid.org/0000-0002-6288-9162>

**Especialista en Neurología y docente titular III de la carrera de Medicina en la Universidad Nacional Autónoma de Honduras en el Valle de Sula.
allanalvarez77@gmail.com <http://orcid.org/0000-0001-9893-7077>

Recibido el 25 de julio del 2019

Aprobado el 30 de marzo del 2020

gy in the country. There is no global presence, so it must always be taken into account when presenting a patient with any of these symptoms.

Key Words: Arnold Chiari Malformation, Dysphagia, Headache.

INTRODUCCIÓN:

Las malformaciones de Chiari y la invaginación basilar son las malformaciones de la unión craneocervical más comunes en los adultos.⁽¹⁾

Ambas pueden relacionarse con siringomielia. La tasa de prevalencia estimada varía en la literatura. Se ha reportado una prevalencia de malformación de Chiari tipo 1 de 0.24-0.9% de los adultos que se realizan un resonancia magnética cerebral por cualquier motivo⁽²⁾. Fueron descritas primero por John Cleland en 1883.⁽³⁾ Luego fueron clasificadas por Hans Chiari en 1891 en cuatro grupos, sin embargo son tres los principales^(4,5).

La malformación de Chiari tipo 1 (MAC tipo 1) se caracteriza por un desplazamiento de las tonsilas cerebelares por debajo del nivel del foramen magno. La tipo 2, conocida también como MAC, se distingue por un desplazamiento caudal del vermis y las tonsilas cerebelares, una malformación del tallo encefálico con cerebro medio en pico en la neuroimagen y mielomeningocele espinal.^(4,5) La MAC tipo 3 es una rara combinación de fosa posterior pequeña con encefalocele occipital o cervical alto, usualmente con desplazamiento de estructuras cerebelares en el encefalocele y a veces con desplazamiento inferior del tallo encefálico en el canal espinal. La MAC tipo 4 se define como aplasia o hipoplasia del cerebelo asociada con aplasia de la tienda del cerebelo sin herniación del mismo.^(4,5)

Se ha reportado un amplio espectro de síntomas asociados a la malformación de Chiari. La mayoría de los síntomas se relacionan a hidrocefalia obstructiva, movimientos oculares anormales y mielomeningocele espinal. Las

cefaleas debidas a irritación meníngea es la presentación más común de la MAC tipo 1.⁽⁴⁾

La etiología de la MAC es multifactorial.⁽⁶⁾ Se considera que la MAC tipo 2 es consecuencia de una desproporción cráneo-encefálica que condiciona una ectopia amigdalara. Se han aceptado cuatro teorías etiopatogénicas para explicar las formas congénitas: teoría de la alteración de la dinámica de flujo de Gadner, teoría de la malformación primaria del tronco cerebral, teoría del desarrollo insuficiente de la fosa posterior y teoría genética.⁽⁷⁾ Se relaciona con síndromes de craneosinostosis, síndromes osteopáticos, desórdenes del tejido conectivo, anomalías vertebrales, anomalías cráneo-faciales, síndrome de Williams, síndrome de Noonan y neurofibromatosis.

No existen datos epidemiológicos en el país sobre esta enfermedad, por lo tanto, aunque sea una patología poco frecuente, es importante que cada uno de los médicos en formación conozcan que tiene una amplia gama de manifestaciones clínicas y al tener un paciente enfrente con un cuadro clínico similar, tener a la MAC como diagnóstico diferencial y darle el manejo adecuado para mejorar su calidad de vida. **Objetivo:** Describir los únicos casos de MAC que se encontraron en la base estadística del Hospital Nacional Mario Catarino Rivas en el periodo 2008-2018, haciendo énfasis en la forma de presentación de la enfermedad, el manejo médico y quirúrgico realizado en el hospital y la evolución de los pacientes.

CASO CLÍNICO 1

Mujer mestiza en su sexta década de vida se presentó al HMCR con historia de pérdida progresiva de la fuerza muscular de cinco meses de evolución, que le provocaba múltiples caídas y limitación de la actividad diaria. Acompañado de dolor en articulaciones y parestesia en miembros inferiores. También refirió cervicalgia y disfagia para sólidos y lí

quidos de 1 mes de evolución. Antecedente personal diabetes mellitus tipo 2.

Al examen físico presentó cuadriparesia espástica, hiporreflexia, fasciculaciones y pérdida de la masa muscular. La paciente se realizó una resonancia magnética cuatro meses antes del ingreso hospitalario en la cual se evidenció un descenso amigdalino de un cm con acodamiento de bulbo en fosa posterior. Se le diagnostica MAC tipo 1. A los 9 días de estancia hospitalaria se le realizó una craneotomía occipital y duroplastia, sin complicaciones, duración de la cirugía 4 horas. Los antibióticos usados como profilaxis fueron oxacilina y ceftriaxona. Y en el posoperatorio se indicó diclofenaco. Se le dio el alta, con evidente mejoría, a los cinco días de la cirugía.

CASO CLÍNICO 2

Mujer mestiza en su tercera década de vida ingresó al HMCR con historia de vómitos de contenido alimenticio en 2 ocasiones diarias, con 20 días de evolución y cefalea holocraneana continua con inicio súbito, 8/10 en la escala análoga del dolor de 1 día de evolución. También refiere dolor generalizado de aparición gradual con 1 año de evolución, 6/10 en la escala análoga del dolor, de carácter sordo, sin irradiación, sin atenuantes o agravantes. Tiene antecedente de hidrocefalia y mielomeningocele al nacimiento, con diagnóstico de MAC. La paciente tenía 20 días posoperada de colocación de drenaje lumbar de líquido cefalorraquídeo.

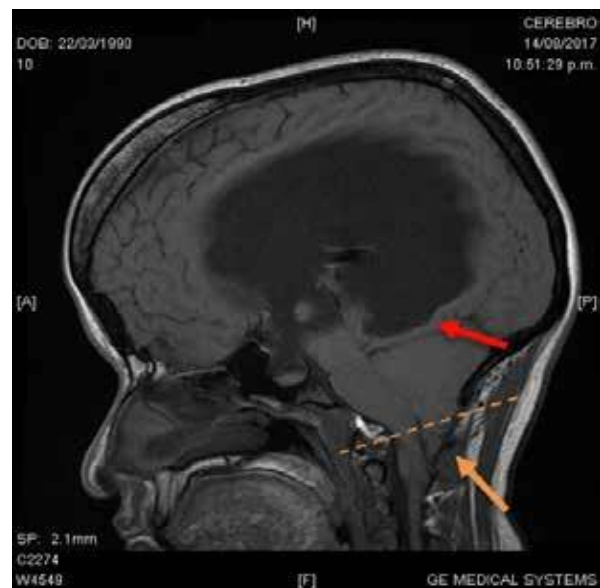
Antecedente hospitalario: un año antes del cuadro actual estuvo ingresada en el HMCR por presentar cefalea holocraneana intensa y afasia motora. Durante la estadía se le diagnosticó enfermedad por reflujo gastroesofágico y hernia hiatal pequeña.

Al examen físico presentó afasia motora, alteración del tono de voz, disfagia e hipotonía de miembros inferiores. En la resonancia magnética se observó descenso amigdalino 14.6 mm por debajo del agujero magno corroborando el

diagnóstico de MAC tipo 2.
(Ver imagen No. 1)

Durante su estadía en el hospital, sus síntomas mejoraron pero era imperativa la intervención quirúrgica. Se programa para cirugía y debido a la prolongada espera quirúrgica, la paciente exige alta.

Imagen N°1 Resonancia magnética que evidencia el descenso amigdalino.



Fuente: Estudios de imagen de la paciente

Imagen N°1 Se observa descenso de amígdala cerebelosa (flecha naranja) por el agujero magno (línea punteada) y dilatación de ventrículos laterales (flecha roja) secundario a hidrocefalia.

CASO CLÍNICO 3

Mujer mestiza en su quinta década de vida, acude al HMCR con historia de dolor en hombro derecho de aparición gradual de 16 años de evolución, irradiado a espalda, exacerbado con el ejercicio, atenuado con analgésicos. Acompañado de paresia en el mismo miembro de 15 años de evolución. Refirió disminución de la sensibilidad en antebrazo y mano derecha, también pérdida de la fuerza y contractura de los dedos de la misma mano. Al

exámen físico presentó disminución en la sensibilidad de miembro superior derecho (temperatura y dolor) y paresia del mismo miembro. Se realizó una resonancia magnética, el reporte de radiología decía “probable MAC tipo 1”. Motivo por el cual se programó y realizó una descompresión suboccipital y C1, craneostomía con resección de amígdalas cerebelosas y colocación de injerto de duramadre sintético. Con un tiempo quirúrgico de 3 horas y sin complicaciones. Antibiótico profiláctico oxacilina y analgésico posoperatorio dolgenal. Estancia posquirúrgica de 5 días con mejora de los síntomas por lo cual se le dio alta médica.

Discusión: En Michigan, USA, Kahn et al estudiaron la prevalencia de malformación de Chiari tipo 1 y siringomielia en el 2015 y concluyeron que no hay consenso sobre cómo definir a la malformación de Chiari; la malformación de Chiari asintomática diagnosticada por imagen es común; muchos individuos pueden tener desplazamiento caudal de amígdalas mayor a 5mm y ser asintomáticos; la posición más inferior de las amígdalas se asocian más a siringomielia.⁽⁸⁾ En ésta serie de casos, quienes presentaron descenso mayor a 5mm no presentaron siringomielia o no estaba consignado en el expediente.

En Nueva York se realizó un estudio por Williams y Leonardo sobre estudios de imagen y manifestaciones clínicas de malformación de Chiari tipo 1, en el 2015, concluyeron que el síntoma más común es el dolor de cabeza.⁽⁹⁾ A diferencia de esta serie de casos, en la cual solo 1 de las pacientes acudieron por cefalea y correspondía a MAC tipo 2. En USA se llevó a cabo un estudio por Zhang et al, en donde un paciente, atleta, tenía como manifestación inicial dolor en el hombro, debilidad y atrofia muscular.⁽¹⁰⁾ Esto concuerda con uno de los casos que tuvo la misma sintomatología inicial. Marín y Rosado en 2007 en

Valencia reportó un caso de malformación de Chiari que manifestó opresión cervical anterior como síntoma inicial. Concluyó en que la mayoría de los pacientes con siringomielia tardan años en manifestar sintomatología severa, por lo que es difícil orientar adecuadamente la clínica inicial. La opresión cervical anterior es un síntoma no descrito en la bibliografía revisada para el diagnóstico clínico de sospecha de siringomielia. Es ante la persistencia de síntomas y la realización de pruebas de imagen cuando se diagnostica correctamente.⁽¹¹⁾ Uno de los casos de esta serie acudió al hospital por cervicalalgia pero con sintomatología más florida.

Sharma et al, en una serie de casos de 2016 en India reportan también que los hallazgos craneales asociados con la MAC tipo 2 son encontrados exclusivamente en fetos con mielomeningocele.⁽¹²⁾ Por lo tanto la identificación de características de la malformación de Chiari tipo 2 prácticamente garantiza la presencia de mielomeningocele. Esto concuerda con uno de los casos de esta serie que presentó MAC tipo 2 y mielomeningocele concomitante.

Otro estudio hecho en Brasil por Ferreira et al en el 2017 también describía a detalle el abordaje quirúrgico de la malformación de Chiari y enfatizó en que la técnica quirúrgica de elección es la descompresión de fosa posterior con o sin duraplastía. Una minuciosa atención a los detalles es extremadamente importante para minimizar los riesgos del procedimiento y mejorar el resultado del paciente.⁽¹³⁾ En el primer y tercer caso clínico presentado en el que se realizó la cirugía no se presentaron complicaciones, evidenciando que la técnica quirúrgica fue la apropiada. la presencia de mielomeningocele..

Conclusiones: La malformación de Arnold Chiari es una patología poco estudiada en el país. De los 3 casos clínicos presentados, dos tuvieron MAC tipo 1, uno presentó MAC tipo 2. No existe una forma de presentación global para la enfermedad, como se pudo observar, el motivo de consulta fue diferente para cada uno de los pacientes, así como las manifestaciones clínicas. En la mayoría de los casos, se indica tratamiento quirúrgico, sin embargo, solo en dos de los casos presentados se realizó cirugía.

Recomendaciones

Es importante recordar que: “se diagnóstica lo que se sospecha y se sospecha lo que se sabe”. Por este motivo, recomendamos a médicos especialistas y a los docentes continuar con la enseñanza de este tipo de patologías desde el pregrado de medicina para considerar como diagnóstico diferencial a la Malformación de Arnold Chiari en la marcha diagnóstica al tener pacientes con ésta sintomatología.

Se motiva a otros estudiantes y especialistas a seguir investigando sobre la enfermedad, especialmente el seguimiento de los pacientes después de la cirugía y la probabilidad de recaídas.

Agradecimientos

Al Dr. Stalin Mancias, especialista en neurocirugía, por su especial aporte en la elaboración del instrumento a utilizar en la serie de casos.

REFERENCIAS BIBLIOGRÁFICAS

1. de Oliveira Filho IT, Romero PC, Fontoura EAF, Botelho RV. Chiari malformation and types of basilar invagination with/without syringomyelia. *Surg Neurol Int* [Internet]. 2019 [citado 13 febrero 2020];10:206. Disponible en: <https://www.ncbi.nlm.nih.gov/pmc/articles/PMC6826318/pdf/SNI-10-206.pdf>.
2. Wilkinson DA, Johnson K, Garton HJL, Muraszko KM, Maher CO. Trends in surgical treatment of Chiari malformation Type I in the United States. *J Neurosurg Pediatr* [Internet]. 2017 [citado 13 febrero 2020];19(2):208–16. Disponible en: <https://thejns.org/pediatrics/view/journals/j-neurosurg-pediatr/19/2/article-p208.xml>
3. Pearce JMS. Arnold chiari, or “Cruveilhier cleland Chiari” malformation. *J Neurol Neurosurg Psychiatry* [Internet]. 2000 [citado 8 Noviembre 2018];68:13. Disponible en: <https://jnnp.bmj.com/content/68/1/13>
4. Sarnat HB. Disorders of segmentation of the neural tube: Chiari malformations. *Handb Clin Neurol* [Internet]. 2008 [citado 8 Noviembre 2018];87:89. Disponible en: <https://www.ncbi.nlm.nih.gov/pubmed/18809020>
5. Schijman E. History, anatomic forms, and pathogenesis of Chiari I malformations. *Neurology* [Internet]. 2018; 20:323. Disponible en: <https://www.ncbi.nlm.nih.gov/pubmed/14762679>
6. McVige J; Leonardo J. Imaging of Chiari Type I Malformation and Syringohydromyelia. *Neurol Clin* [Internet]. 2014. [citado 8 Noviembre 2018]32(1):95-126. Disponible en: <https://>

/www.ncbi.nlm.nih.gov/pubmed/24287386

7. Vázquez M, Avellaneda A, Barrón J, Chesa E, De la Cruz Labrado J, Escribano Silva M, et al. Malformaciones de la unión craneocervical (Chiari Tipo I y Siringomielia) [Internet]. Madrid: Editorial Médica; 2009 [citado 8 Nov 2018]. Disponible en: http://www.sen.es/pdf/2010/Consenso_Chiari_2010.pdf

8. Kahn EN, Muraszko KM, Maher CO. Prevalence of Chiari I malformation and syringomyelia. *Neurosurg Clin N Am* [Internet]. 2015 [citado 12 Noviembre 2018];26(4):501-7. Disponible en: <https://pubmed.ncbi.nlm.nih.gov/26408058/>

9. Chiapparini L, Saletti V, Solero C, Bruzzone M, Valentini L. Neuroradiological diagnosis of Chiari malformations. *Neurol Sci* [Internet]. 2011 [citado 8 Noviembre 2018];32(suppl 3):S283-S286. Disponible en: <https://www.ncbi.nlm.nih.gov/pubmed/21800079>

10. Dlouhy BJ, Dawson JD, Menezes AH. Intradural pathology and pathophysiology associated with Chiari I malformation in children and adults with and without syringomyelia. *J Neurosurg Pediatr* [Internet]. 2017 [citado 9 Noviembre 2018];20(6):526-541. Disponible en: <https://www.ncbi.nlm.nih.gov/pubmed/29027876>

11. Fric R, Pripp AH, Eide PK. Cardiovascular risk factors in Chiari malformation and idiopathic intracranial hypertension [Internet]. Norway. *Brain Behav*. 2017 [citado 11 Noviembre 2018];7(5). Disponible en: <https://www.ncbi.nlm.nih.gov/pubmed/28523220>

12. Mestres O, Poca M, Solana E, Radoi A, Quintana M, Force E, Sahuquillo J. Evaluación de la calidad de vida en los pacientes con una malformación de Chiari Tipo I. *Rev Neurol* [Internet]. 2012 [citado 12 Noviembre 2018];

55:148-156. Disponible en: <https://www.neurologia.com/articulo/2012196>

13. Sabba MF, Renor BS, Ghizoni E, Tedeschi H, Joaquim AF. Posterior fossa decompression with duraplasty in Chiari surgery: a technical note. *Rev Assoc Med Bras* [Internet]. 2017 [citado 10 Noviembre 2018]; 63(11):946-949. Disponible en: <https://www.ncbi.nlm.nih.gov/pubmed/29451656>