

CONGESTIÓN MAMARIA EN PACIENTE RECIÉN NACIDA FEMENINA.

MAMMARY CONGESTION IN A FEMALE NEWBORN PATIENT.

*Jenncy Sarahi Cantarero, *Norma Leticia Mejía, *Suany Rodríguez, *Adalinda Rivas,
**Vilma Mercedes Miranda Baquedano

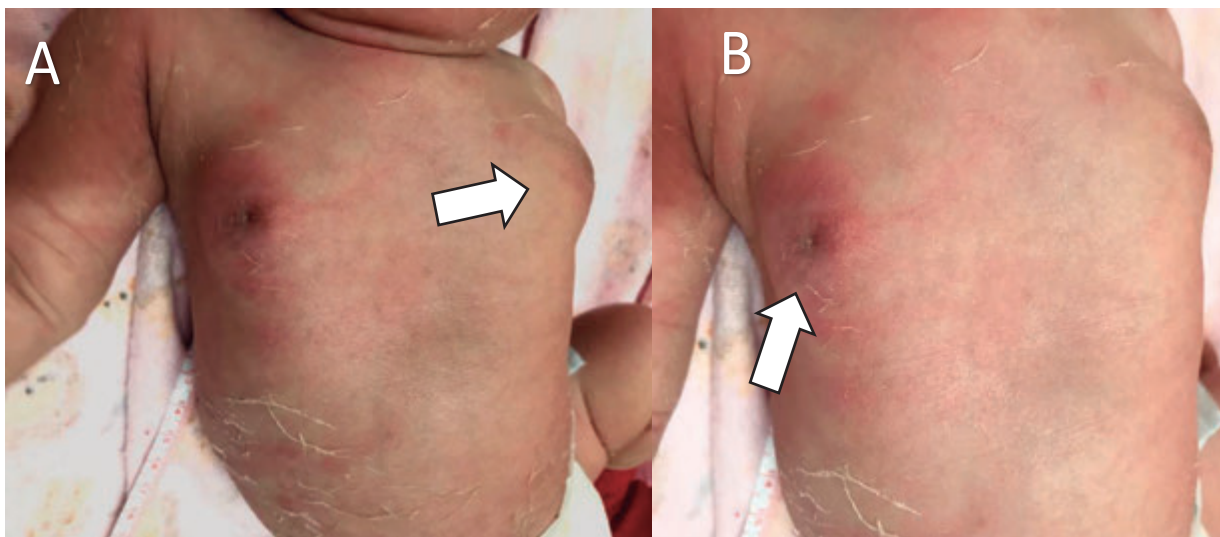


Figura No. 1: A. Puede observarse ingurgitación de las mamas del recién nacido por influencia de las hormonas maternas asociado al uso de progesterona sintética.

B. Presenta una coloración ligeramente rojiza.

Fuente. Fotografía tomada por las autoras.

Recién nacido femenina de 8 días, que se presenta con su madre a su primera consulta de control al centro de salud Miguel Paz Barahona en San Pedro Sula, Cortés. Causa de consulta “ aumento en las mamas del recién nacido”. Madre refiere uso de progesterona sintética vía oral en el segundo trimestre del embarazo por indicación médica por amenaza de aborto. Al examen físico, FC:140 FR:38, T:36.5°C, PC:33cm,

PT:31cm, PA:23cm, higiene adecuada, reflejos presentes. En ambas mamas se observa ingurgitación, con coloración ligeramente rojiza más pronunciada en mama derecha sin presencia de galactorrea. Los efectos de los fármacos sobre el feto o neonato varían mucho, dependiendo principalmente del momento del embarazo en el que se administren.⁽¹⁾ La determinación de progesterona sérica, como apoyo en el embarazo ha estado en uso casi 60 años.

*Estudiantes de tercer año de la carrera de Enfermería de la Escuela Universitaria de Ciencias de la Salud de la Universidad Nacional Autónoma de Honduras en el Valle de Sula (EUCS UNAH-VS).
Sarahcantarero22@outlook.com
<https://orcid.org/0000-0002-2156-218X>
ada-0016@hotmail.es suanyrodriguez78@yahoo.com
<https://orcid.org/0000-0002-5867-452X>
normaleticiamejjamendez@yahoo.es
<https://orcid.org/0000-0002-1699-2599>

**Especialista en Salud Materno perinatal/ Máster en Gestión Educativa Docente de la Carrera de Enfermería de la EUCS-UNAH VS.
vilma.miranda@unah.edu.hn <https://orcid.org/0000-0002-0616-0043>
Dirigir correspondencia a Sarahcantarero22@outlook.com
Recibido: 26 de mayo 2018 Aprobado 8 de noviembre 2018

Su primer uso fue en pacientes en las que había aborto espontáneo habitual , causado por la deficiencia lútea.⁽²⁾ Uno de cada tres recién nacidos presentan tumefacción mamaria inducida por estímulos hormonales procedentes de la madre más evidente al tercer y cuarto día tras el nacimiento y se prolonga 2-3 semanas desapareciendo espontáneamente.⁽³⁾

REFERENCIAS BIBLIOGRÁFICAS

1. Guzman L. Riesgos del uso de medicamentos antes y durante el embarazo. [Internet]. Ecuador: Universidad Central de Ecuador; 2012. [Consultado el 12 de junio de 2017]. Disponible en: https://avp.prenatal.tv/pluginfile.php/32283/mod_data/content/3190/2012-M3-Riesgo_del_uso_de_medicamentos_antes_y_durante_el_embarazo.pdf.
2. Murillo G.H Intumescencia mamaria neonatal. Boletín sociedad de pediatría de Aragón, La Rioja y Soria, 2010; 40(2): 47.
3. Sant Joan de Deu. Ingurgitación o intumescencia mamaria del recién nacido. Barcelona: FAROS; 2016.