

## LITOBEOZAR COLÓNICO COMO CAUSA DE OBSTRUCCIÓN INTESTINAL PARCIAL.

### Colonic lithobezoar as a cause of partial intestinal obstruction.

\*Obed Jeovany Quiroz Murillo, \*Eduardo José Cartagena Mendoza, \*\*Juan Craniotis Rios.

Femenina de cinco años que se presentó a emergencias con estreñimiento de cuatro días de evolución. Según la madre, evacuó múltiples piedras dos horas antes de la admisión. El examen físico abdominal reveló distensión y una masa firme, indolora, de

aproximadamente 8 centímetros en cuadrante inferior izquierdo. Su peso era de 16,2 kg y la altura de 100 cm. Las pruebas de laboratorio mostraron: HGB: 6,1g/dl, HCT: 21,0%, MCV: 48,5fL, MCH: 14.1pg, MCHC: 290g/L, por lo que recibió 187ml de GRE.

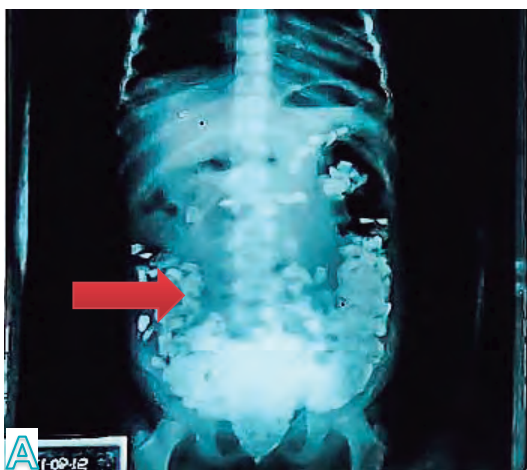


Figura A: Radiografía abdominal revela Litobezoar colónico.  
Fuente: Fotos tomadas por el autor.

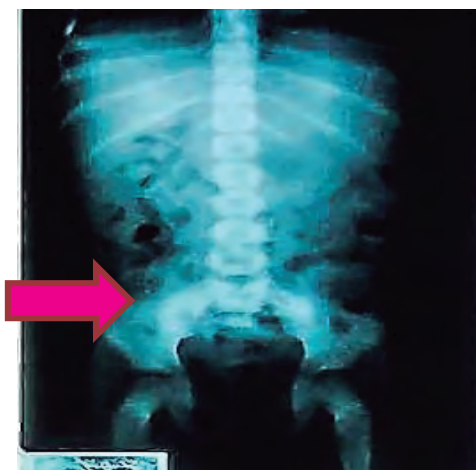

Figura B. Radiografía abdominal de después de la evacuación de piedras.  
Fuente: Fotos tomadas por el autor.

La radiografía abdominal mostró radiopacidades en forma de piedras pequeñas que se extendían desde el ciego hasta el canal anal (Figura A) en un patrón conocido como signo de mazorca de maíz.<sup>(1)</sup> Se aplicó un enema con lo que expulsó aproximadamente 30 piedras. La niña refirió haber comido piedras hacía dos días porque tenía hambre. Manejada con albendazol, sulfato ferroso, ácido fólico y multivitaminas, además se obtuvo el diagnóstico de Pica. Un bezoar es la acumulación de cuerpos extraños o nutrientes sin digerir en el tracto gastrointestinal. El litobezoar, la acumulación de piedras en el tracto digestivo, es frecuentemente vista en estómago. Un bezoar colónico primario es una situación excepcionalmente

rara.<sup>(2)</sup> La niña expulsó espontáneamente las piedras restantes en los cinco días siguientes. (Figura B).

### REFERENCIAS BIBLIOGRÁFICAS

1. Mustafa G, Saleem M, Colo-rectal Lithobezoar: A Rare Cause of Colonic Obstruction. APSP J Case Rep [Internet]. 2015[consultado el 27 de Agosto de 2017];6(1):9. Disponible en: <https://www.ncbi.nlm.nih.gov/pmc/articles/PMC4288840/>.
2. Rehman M, Mehraj A, Dar A. Lithobezoar: A rare case report. Andrology & Gynecology: Current Research. [Internet]. 2015 [consultado el 13 de marzo de 2018]; 3(4):16-18. Disponible en: <https://www.scitechnol.com/proceedings/lithobezoar-a-rare-case-report-1673.html>.

\*Estudiante de la carrera de Medicina de la Escuela Universitaria de Ciencias de la Salud de la Universidad Nacional Autónoma de Honduras en el Valle de Sula. (UNAH-VS).

\*\* Especialista en Cirugía Pediátrica.

Dirigir correspondencia a: [obed.quiroz@gmail.com](mailto:obed.quiroz@gmail.com)

Recibido: 31 de agosto del 2017 Aprobado: 28 de marzo del 2018