

REIMPLANTACIÓN TARDÍA DE DIENTES AVULSIONADOS REPORTE DE CASOS

Delayed reimplantation of avulsed teeth. Case report

*Emny Carolina Hernández Serrano **Ana María Vijil Leclair.

RESUMEN

La avulsión es considerada, dentro de los traumatismos dentoalveolar, como la exarticulación o desplazamiento completo del diente fuera de su alveolo. Este tipo de trauma tiene alta incidencia en niños y adolescentes. Es considerada como una verdadera emergencia en la cual la reimplantación inmediata es lo ideal, para un pronóstico favorable, aunque esto no siempre puede ser posible. Las complicaciones, como la reabsorción inflamatoria o reabsorción reemplazante son muchas veces inevitables, la reimplantación dental aun siendo tardía es una buena alternativa para ayudar a la conservación del espacio en el alveolo durante la maduración ósea, considerando también la estética, la función y el aspecto psicológico del paciente. El resultado final depende de diferentes factores, siendo de mayor importancia la reacción del cuerpo ante la colocación del diente en su lugar. El presente es el **reporte de dos casos clínicos** sobre avulsión dentaria con un tiempo extraoral mayor de 12 horas, en pacientes de 1 año 6 meses y otro de 3 años, que acudieron a la clínica de endodoncia en el Hospital Leonardo Martínez Valenzuela (HLMV) de la carrera de Odontología de la Universidad Nacional Autónoma de Honduras en el Valle de Sula (UNAH-VS). El paciente del primer caso se encuentra aún asintomático después de tres años de observación y el segundo presenta una reabsorción reemplazante.

PALABRAS CLAVE

Avulsión dental, Resorción Radicular, Reimplantación.

ABSTRACT

The avulsion is considered within the dento-alveolar traumas such as the exarticulation or full displacement of the teeth out of its own socket. This type of trauma has high incidence in children and teenagers. It is considered a true emergency where immediate replantation is ideal for a favorable outcome, although this may not always be possible. The complications like inflammatory resorption or resorption replacement are often inevitable, although reimplantation no matter it is late, is a good alternative to help the conservation of the space in the alveolus during the maturity of the bone, also considering aesthetic, function and psychological aspect of the patient. The final result depends on several factors being the most important the patient's body reaction during the reimplantation of the tooth. Because of this we will observe that the results of both cases have been so different. **The present is the case report of 2 clinical cases** about tooth avulsion, with an extra oral time greater than 12 hours, with evolution of 1 year 6 months and the other of 3 years, that were treated at the endodontic clinic of the Dentistry department in the Leonardo Martinez Valenzuela Hospital (HLMV) of the Universidad Autónoma de Honduras at Valle de Sula (UNAH-VS). The first case is still asymptomatic after three years of observation and second presents a replacement reabsorption.

KEYWORDS

Tooth avulsion, root resorption, replantation.

INTRODUCCIÓN

El daño traumático a un diente se traduce en una respuesta celular y vascular en los tejidos.⁽¹⁾ Dentro del traumatismo dentoalveolar tenemos la avulsión dentaria, que es el desplazamiento completo del diente de su

*Pasante del Servicio Social de la carrera de Odontología, UNAH-VS

**Docente de Endodoncia de la Carrera de Odontología, UNAH-VS

Dirigir correspondencia a: emnycarolina@gmail.com

anamavijil@yahoo.com

Recibido: 01 de junio 2016 Aprobado: 13 de diciembre 2016.

alveolo,⁽²⁾ que según Andreasen presenta una prevalencia de 0,5% y el 16% en dientes permanentes y el 7 al 13% en dentición temporal. La prevalencia hombre y mujer es de 3:1 y los grupos de edad más afectados son entre 7 a 14 años.⁽³⁾ El principal factor etiológico en dentición permanente son las peleas y la práctica de deportes, mientras que los golpes por caídas contra objetos duros son la causa más frecuente en la dentición temprana.⁽¹⁾

El manejo de la avulsión está enfocado en mantener la vitalidad de las células del ligamento periodontal que se encuentran unidas a la superficie radicular.^(1,4) La reimplantación dental es la técnica por medio de la cual el diente ex-articulado se reinserta en el interior de su alveolo.^(4, 5)

Deberán tomarse muchos factores en cuenta al momento de realizar la reimplantación y como se abordará el tratamiento, como ser la formación radicular, el tiempo extraoral y el medio de almacenamiento o transporte del diente avulsionado.^(1,4,6) El pronóstico de la reimplantación está sujeto a los factores antes mencionados, más el método de fijación y la realización del tratamiento endodóntico.^(7,8)

La respuesta pulpar ante una avulsión será la necrosis, principalmente en dientes con ápices cerrados. En los dientes con ápices abiertos con formación apical se puede generar una revascularización por la cantidad de irrigación sanguínea presente, dicha revascularización se esperara en un lapso de 30 a 40 días.^(4,9) La reacción de los tejidos de soporte será si las células del ligamento se mantienen en un medio aceptable, manteniendo la hidratación para su viabilidad y metabolismo, estas al momento de realizar la reimplantación tendrán una aceptación mucho más alta y con un mínimo de inflamación destructiva. Sin embargo, si el medio no era el óptimo para proporcionar todos los nutrientes y la estabilidad necesaria, se producirán una reacción inflamatoria severa por la ausencia de células, pudiendo llegar a provocar una reabsorción

radicular inflamatoria o reabsorción reemplazante. La velocidad de las reabsorciones estará determinada más que todo por la edad del paciente, siendo más rápida en los niños y adolescente y más lenta en los adultos.⁽¹⁰⁾

Para lograr comprender el porqué de muchas complicaciones debemos entender cómo se produce la cicatrización a nivel del ligamento periodontal. Inmediatamente después del reimplante se forma un coágulo entre las dos zonas del ligamento periodontal seccionado. La solución de continuidad se encuentra en la mitad del ligamento pero puede discurrir al nivel del cemento o en el hueso alveolar. Dos semanas después, la herida está cicatrizada y las fibras de colágeno se extienden desde el cemento hasta el hueso. En este momento se empieza a observar procesos de reabsorción a lo largo de la superficie radicular, pudiendo evolucionar a una nueva reparación con cemento (reabsorción superficial) o a procesos de reabsorción inflamatoria o reemplazante.^(1,10)

Los abordajes clínicos son los siguientes:⁽⁵⁾

- Reimplantación inmediata (tiempo extraoral menor de 60 min)
- Reimplantación tardía (tiempo extraoral mayor de 60 min)
- No realizar la reimplantación cuando existe caries extensas o profunda, enfermedad periodontal avanzada, grandes conminaciones o fracturas alveolares múltiples, enfermedades sistémicas graves, tratamiento con inmunosupresores o diente con ápice abierto que permaneció un tiempo prolongado fuera del medio.

El objetivo de publicar estos casos, es dar a conocer que un diente avulsionado puede ser reimplantado.

PRESENTACIÓN DE CASOS

Caso Clínico No. 1.

Paciente femenina de 12 años de edad se presenta a la clínica de Endodoncia de la carrera de odontología en el HLMV de la UNAH-VS en mayo del año 2013.

El motivo de consulta fue pérdida de un diente por traumatismo dentoalveolar el día anterior. Paciente refirió no padecer de ninguna enfermedad, no tomar medicamentos y no ser alérgica a ninguno. El abordaje clínico fue el siguiente:

1. Se procedió a la revisión del incisivo central superior izquierdo (2.1 según la nomenclatura de la Federación dental internacional) con 12 horas extraorales, el cual fue lavado el día del accidente y la siguiente mañana colocado en leche, al llegar al hospital lavado con agua del grifo por recomendación de un paciente a la madre, durante el tiempo de espera previo a entrar a la clínica.
2. Se procedió con el tratamiento de limpieza del alveolo con agua destilada y se irrigó el diente con la misma solución para evitar cualquier contaminación en el alveolo y el diente.
3. Se colocó el diente en el alveolo con leve presión digital.
4. Se ferulizó con un alambre semirrígido para poder proporcionar la estabilidad necesaria y la mínima movilidad del diente. La fijación del alambre a los dientes se llevó a cabo mediante colocación de resina compuesta, y todo el método de adhesión a los tejidos dentarios. Se realizó radiografía para verificar la correcta posición. (Ver figura No. 1a.)

5. Se receto antibiótico por 7 días y analgésico durante los primeros 3 días de acuerdo al peso y edad de la paciente, para evitar infección y disminuir la inflamación.
6. Profilaxis antitetánica con la vacuna correspondiente.
7. Se realizó tratamiento de conducto una semana después de la reimplantación. Con la radiografía inicial determinamos una conductometría de 20mm y con una conometría de #60 con técnica de instrumentación step-back y de obturación condensación lateral, utilizando óxido de zinc y eugenol especial para endodoncia como sellante. Bajo todas las normas establecidas utilizando aislamiento absoluto y con irrigación de hipoclorito de sodio al 4.25% para la desinfección del canal radicular.

El diente presentaba un pronóstico desfavorable, debido al tiempo transcurrido fuera de boca y por el manejo que le dio la madre del paciente. Se realizaron controles periódicos cada 3 meses y luego cada 6 meses, sin ningún cambio radiográfico ni clínico aparente después de 3 años de evolución. Sin embargo no se descarta aún alguna probabilidad de cambio. (Ver figura No. 1b y 1c.)

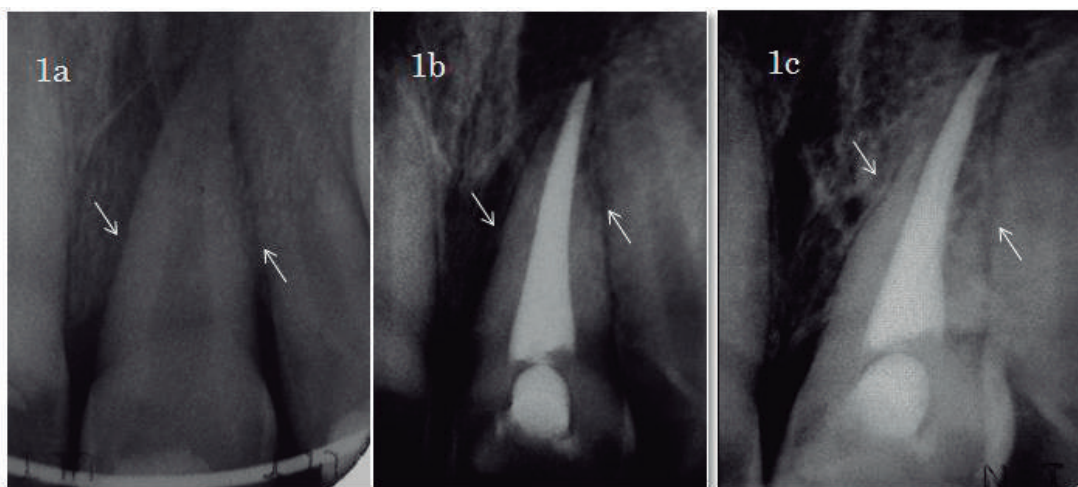


Figura No. 1. a: Radiografía inicial posterior a la reimplantación y ferulización. **b:** Radiografía 3 meses de seguimiento. **c:** Radiografía 3 años después del tratamiento, 14 de mayo 2016. Se observa la continuidad del ligamento periodontal.

Fuente: Fotos de Radiografías por Dra. Ana María Vijil

Caso Clínico No. 2

Paciente masculino de 8 años de edad sin antecedentes personales patológicos. Se presentó a la clínica de Endodoncia de la carrera de Odontología de la UNAH-VS en el HLMV en diciembre del 2014. Refiriendo haber sufrido accidente dentro de su hogar. Al examen intraoral encontramos subluxación de los dientes incisivo lateral superior derecho (1.2) incisivo central superior derecho, (1.1) incisivo lateral superior izquierdo (2.2) y avulsión del incisivo central superior izquierdo (2.1) (Ver figura No. 2a). El diente avulsionado estuvo un tiempo extraoral en seco 18 horas según relato de la madre, la cual además asegura no haberlo lavado y lo almacenó y transportó en una bolsa plástica. El abordaje clínico fue el siguiente:

1. Se realizó radiografía periapical para descartar presencia de fractura alveolar, o la presencia de cuerpos extraños.
 2. Se procedió a lavar el diente avulsionado con solución salina hasta obtener el resultado de limpieza deseado.
 3. Se removió el coágulo del alvéolo bajo anestesia local y se reimplanto el diente con una leve presión digital.
 4. Luego se ferulizó con un alambre semirrí-
- gido para proporcionar la fijación requerida y la movilidad necesaria. (Ver figura No. 2b).
5. Toma radiografía periapical para verificar la correcta posición del diente. (Ver figura No. 3a).
 6. Se indicó prescripción antibiótica con amoxicilina y analgésico según su edad y peso.
 7. Profilaxis Antitetánica con la vacuna correspondiente.
 8. Enjuagues con gluconato de clorhexidina al 0.12% 2 veces al día por 1 semana.
 9. Reforzar los cuidados de higiene oral. Se recomendó dieta semisólida por las siguientes 2 semanas.
 10. Una semana después se realizó la endodoncia de 2.1. (Ver figura No. 3b).
 11. Se retiró la férula 2 semanas después de la reimplantación.
 12. Se realizaron controles periódicos cada 6 meses.
 13. Doce meses después en la cita de control se observó reabsorción reemplazante de la raíz del 2.1. No hay signos de movilidad y se mantiene asintomático. A los 18 meses de seguimiento, se observa trabeculado óseo con mayor radiopacidad a ese mismo nivel. (Ver figura No. 3c y 3d).

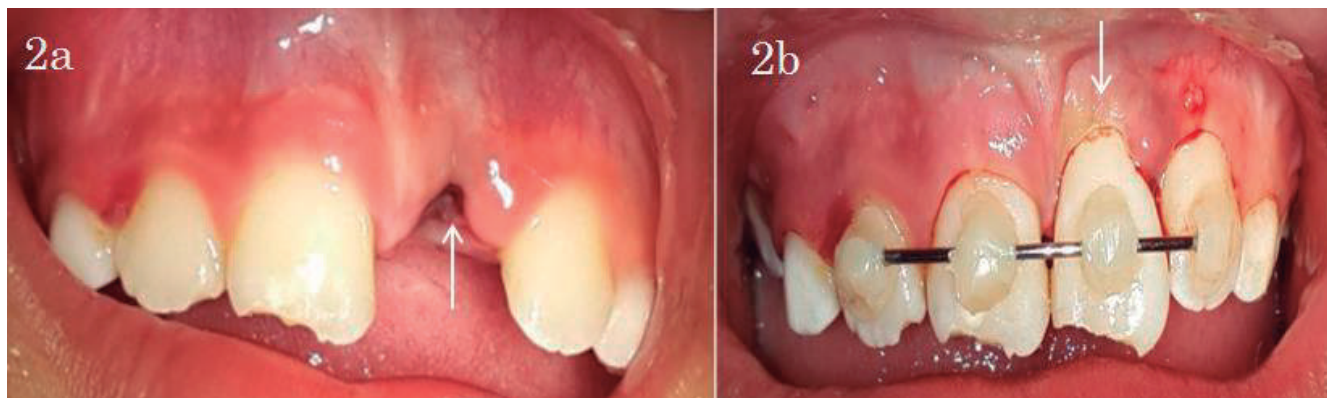

Figura No. 2. a: Diente (2.1) avulsionado. **b:** Ferulización con el diente en su posición.

Fuente: Fotos por Dra. Ana María Vijil y Dra. Iniferi Emny Carolina Hernández.

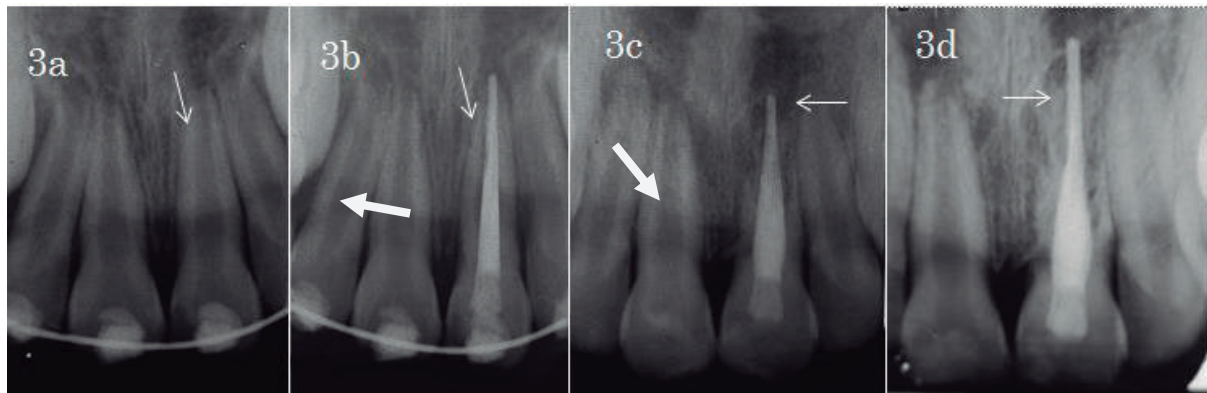


Figura 3. a: Radiografía inicial tomada después de la reimplantación y ferulización. **b:** Radiografía al terminar el tratamiento de Endodoncia. **c:** Radiografía tomada a la paciente un año después de la reimplantación, muestra la reabsorción dental reemplazante **d:** Radiografía tomada 18 meses después, se observa trabeculado óseo con mayor radiopacidad.

Fuente: Fotos de Radiografías por Dra. Ana María Vijil y Dra. Iniferi Emny Carolina Hernández.

DISCUSIÓN

En el primer caso presentado de acuerdo con la información proporcionada por la madre el periodo de tiempo transcurrido es de 12 horas y el medio en el que se transportó fue leche, pero el manejo previo fue lavado y luego al llegar a la clínica de atención, alguien le aconsejó sacarlo de la leche y lo volvió a lavar. Se procedió a realizar el tratamiento de reimplantación tardía, con pronóstico desfavorable. Los principales criterios para realizarlo aun a expensas del tiempo y el medio de transporte, es ayudar al hueso alveolar en su crecimiento; y también no olvidar el aspecto estético, funcional y psicológico del paciente. La opinión de Ozge Erken Gungor es que a pesar de la literatura, el medio y el tiempo de una avulsión no debe de ser una limitante para realizar el tratamiento, solo el tiempo y la reacción producida por el paciente nos dirán la evolución o fracaso del mismo, pudiendo ser favorables, como lo han reportado algunos artículos.^(3, 5, 11)

En el segundo caso, de acuerdo con la información proporcionada por la madre, el periodo de tiempo transcurrido extraoral fue de 18 horas y el medio donde se transportaba seco. Se sabe que el periodo crítico para la reimplantación de un diente avulsionado en un

medio seco es de 20-30 min por el comienzo de la muerte celular, la pérdida en este tiempo, es entre 20-50% del total de células presentes.⁽⁷⁾ Por lo tanto es indispensable realizar el tratamiento lo más pronto posible. La falta de conocimiento de los familiares o la accesibilidad a una clínica con personal capacitado sobre esto, es lo que hace imposible muchas veces el abordaje inmediato del paciente.

En ambos casos, se procedió a realizar la endodoncia, de los dientes 7 días después de la reimplantación tardía. El realizar la endodoncia antes de los 14 días tiene un diagnóstico favorable para el éxito del tratamiento de conductos, después de este tiempo la migración bacteriana tiene una alta incidencia.⁽¹⁾

La estabilización del diente avulsionado, y los dientes con subluxaciones se realizó con una férula. Esta se define como un dispositivo rígido, flexible o compuesto utilizado para apoyar, proteger o inmovilizar los dientes con subluxación, fracturado, reimplantado o sometidos a algún tratamiento endodóntico.⁽¹⁾ Se elige semirrígida ya que favorece la cicatrización periodontal por un período de tiempo de 14 días.⁽¹⁾

Radiográficamente en el caso 2 se observa en el diente 2.1 reabsorción reemplazante. La etiología de la reabsorción externa por reemplazo está vinculada a la necrosis de áreas extensas de ligamento periodontal, con características clínicas: de ser asintomático, intrusión del diente y sonido metálico a la percusión, el riesgo no es fractura dental si no pérdida completa del diente por la ausencia de soporte radicular.⁽⁶⁾ En el primer caso clínico, se observa radiográficamente un diente aparentemente sano, sin ningún cambio clínico, dando un pronóstico favorable.

En el segundo caso clínico se descartó la reabsorción radicular inflamatoria, se llegó al diagnóstico de reabsorción reemplazante o anquilosis, por los signos y síntomas presentados en el paciente, en sus citas de evolución. Como etiología se puede decir, que fue el tiempo extraoral y el medio de transporte en seco que favoreció a la muerte celular del tejido, por ende la ausencia celular y favoreciendo la cicatrización ósea, donde los osteoclastos comienzan a absorber la dentina como si fuera hueso, y los osteoblastos depositan hueso en la zona donde antes había dentina y terminan sustituyendo toda la raíz. El pronóstico para el paciente no es favorable, ya que se espera la pérdida completa del diente, sin embargo se debe mantener el control del paciente en citas para observar la evolución de la pieza. El abordaje clínico de los casos presentados en este reporte, es similar al realizado en otros reportes de casos, con la diferencia que la inmersión del diente fue en fluoruro de sodio al 2% en el caso presentado por D. Sardan, A. Goyal, K. Gauba con 15 horas extraorales y la reabsorción reemplazante del tercio apical fue evidente hasta los tres años de seguimiento.⁽³⁾

En los casos reportados en la literatura siempre se tiende a observar cierto grado de reab-

sorción radicular, dependiendo de la situación en la que se encontraba la pieza dental, será la rapidez con la que la reabsorción pueda o no llegar a suceder, los resultados fueron muy parecido a nuestros casos, con el que a pesar de eso todos han buscado mantener en boca la pieza dental cumpliendo el fin de guardar el crecimiento óseo y la autoestima de los pacientes. Disminuyendo también costos en los tratamientos alternos.

Conclusión: el resultado obtenido en el primer caso, pese al tiempo transcurrido y manejo familiar, es muy satisfactorio, llegando a mantener la función y estética del diente en boca, obteniendo 3 años de ser asintomático y sin cambios aparentes hasta el momento, cambiando su pronóstico ha favorable.

El daño producido a las células que se encontraban en la raíz del diente avulsionado del segundo caso, por no encontrarse en un medio que le proporcionará la viabilidad que necesitaba y el tiempo que había transcurrido, fue un elemento indiscutible para que se produjese la reabsorción del diente, por lo tanto el resultado final será la pérdida completa de este, tomando ventaja del tiempo que se sigue manteniendo el diente en boca para no perder estética y función.

Recomendaciones: se debe diseñar material didáctico por parte de la carrera de odontología de la UNAH-VS sobre el manejo de traumatismo dentoalveolar y principalmente de avulsión para escuelas, centros de salud, hospitales, etc.

Aun teniendo un pronóstico reservado del diente, se debe efectuar el tratamiento para mantener el crecimiento óseo, la estética, función y aspecto psicológico en el paciente, y posteriormente realizar otro tratamiento definitivo.

REFERENCIAS BIBLIOGRÁFICAS

1. Jordán Marino F, Sossa Rojas H, Estrada Montoya JH. Protocolo de manejo de diente permanente avulsionado para el servicio de salud oral de la Fundación Hospital La Misericordia y Facultad de Odontología de la Universidad Nacional de Colombia 2011. Univ. Odontol. [internet] 2012. [citado 20 de marzo del 2016];31(66): 185-210. Disponible en: <https://dialnet.uni rioja.es/descarga/articulo/4051794.pdf>.
2. Solé Besoain F, Muñoz Thomson F. Traumatología dentoalveolar. En: Solé Besoain F, Muñoz Thomson F. Cirugía bucal para pregrado y el odontólogo general: bases de la cirugía bucal. Chile: AMOLCA. 2012.
3. Sardana D, Goyal A, Gauba K. Delayed replantation of avulsed tooth with 15-hours extra-oral time: 3 -year follow-up. Singapore Dent J. [Internet]. 2014 [Internet] [citado 22 de marzo del 2016]; 35:71-76. Disponible en: www.sciencedirect.com/science/article/pii/S0377529114000030.
4. Cortes García MI, Hernández Palma J, Valenzuela Espinoza E. Tratamiento del diente avulsionado; caso clínico, seguimiento a 5 años. Rev Odonto Mex. 2010 [internet] [citado el 22 de marzo del 2016]; 14(4):249-257. Disponible en: www.medi graphic.com/pdfs/odon/uo-2010/uo104i.pdf.
5. Chaple Gil AM, Baganet Cobas Y. Reimplante dentario después de 72 horas avulsionado. Rev. Cubana Estomatol. [internet] [citado el 22 de marzo del 2016]; 51(3):280-287. Disponible en: scielo.sld.cu/scielo.php?script=sci_arttext&pid=S0034-75072014000300005.
6. Ram D, Cohenca N. Therapeutic protocols for avulsed permanent teeth: review and clinical update. Pediatr Dent. [Internet] 2004 [22 de marzo del 2016]; 26(3):251-5. Disponible en: <http://www.aapd.org/assets/1/25/Ram-26-03.pdf>.
7. García Ballestas C, Pérez Lajarín L, Cózar Hidalgo A. Nuevas Tendencias en el tratamiento de avulsión dental. RCOE [Internet] 2003 [citado 24 de marzo del 2016]; 8(2): 177-184. Disponible en: http://scielo.isciii.es/scielo.php?script=sci_arttext&pid=S1138-123X2003000200005.
8. Araque Díaz L, Montealegre SM. Reabsorción radicular y coronal reemplazante en un diente reimplantado. Reporte de un caso. Rev Od Los Andes. [internet] 2006 [citado 24 de marzo del 2016]; 1(2): 38-47. Disponible en: www.saber.ula.ve/bitstream/123456789/24821/2/articulo5.pdf.
9. Méndez González V, Madrid Aispuro KC, Amador Lizardi EA, Silva-Herzog Flores C, Oliva Rodríguez R. Revascularización en dientes permanentes con ápice inmaduro y necrosis pulpar: revisión bibliográfica. Rev ADM [Internet] 2014 [citado 22 de marzo]; 71(3):110-114. Disponible en: [2014.http:// www.medigraphic.com/pdfs/adm/od-2014/ od143c.pdf](http://www.medigraphic.com/pdfs/adm/od-2014/od143c.pdf).
10. García Ballestas C, Pérez Lajarín L, Cortés Lillo O. Alteraciones radiculares en las lesiones traumáticas del ligamento periodontal: revisión sistemática. RCOE [Internet] 2003 [citado 23 de marzo del 2016]; 8(2): 197-208. Disponible en: http://scielo.isciii.es/scielo.php?script=sci_arttext&pid=S1138-123X2003000200007&lng=es.
11. Gungor OE. Dental avulsions: if immediate replantation was impossible. Trauma Acute Care. [Internet] 2016 [citado el 27 de marzo del 2016]; 1(1):4. Disponible en: <http://trauma-acute-care.imedpub.com/dental-avulsions-if-immediate-replantation-was-impossible.pdf>.