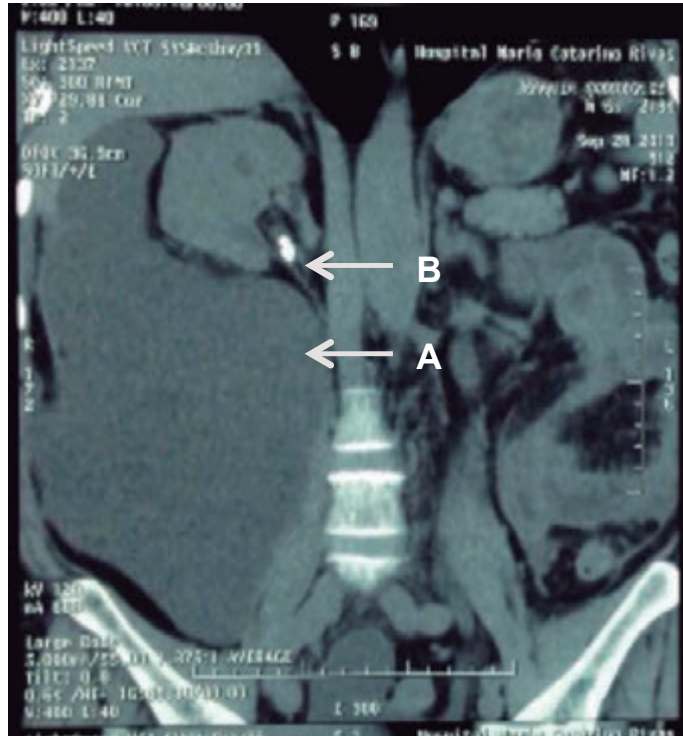


URINOMA

Urinoma

*Caroll Alejandra Perelló Santos, **Ramón Alberto Martínez Schweinfurth.



Paciente masculino de 65 años con historia de dolor abdominal vago de dos semanas de evolución, fiebre y masa palpable en hemiabdomen derecho, sometido a nefrolitotomía dos semanas previo al inicio de la sintomatología. Se realizó Tomografía Computarizada abdominal observándose (A) una masa extensa de densidad líquida comprometiendo la totalidad del riñón derecho, con efecto de masa en dirección cefálica y extensión hacia cavidad pélvica, dicha imagen es compatible con un urinoma que es una masa formada por extravasación de orina por ruptura del uréter y acumulación dentro de la fascia perirrenal. E incidentalmente (B) un lito en pelvis renal derecha.

Las causas pueden ser: traumáticas (20%) o quirúrgicas (80%). Inicialmente puede permane-

cer oculto, generando un retraso promedio de detección de 10 a 12 días, llevando a complicaciones como abscesos y alteraciones hidroelectrolíticas.⁽¹⁾ Los síntomas suelen ser: dolor abdominal vago, fiebre, pérdida de peso, y masa palpable.^(1,2) Radiográficamente, se observa en placas simples como una masa mal definida. Al utilizar medios contrastados, se puede apreciar desplazamiento renal, hidronefrosis y extravasación del contraste hacia el urinoma. El tratamiento es quirúrgico y cateterización retrograda en fase temprana.⁽²⁾ Si la función renal esta comprometida, se realiza una punción renal guiada por ultrasonido.⁽¹⁾

BIBLIOGRAFÍA

1. McInerney, D; Jones, A; Roylance, J. Urinoma. *Clinical Radiology* 1977; 28(3): 345-51.
2. Casasola, J; Gutierrez, S; Suarez, M; Urinoma por iatrogenia ureteral. *Arch Esp Urol* 2008; 61 (5): 624-626.

*Medico en Servicio Social Hospital Leonardo Martínez Valenzuela
 **Medico General Consulta Externa de Adultos Programa de Cirugía Ambulatoria Menor Hospital Leonardo Martínez Valenzuela.

Dirigir correspondencia a: rmartinez.scu@gmail.com/
caroll.perello90@gmail.com

Recibido: 12 de octubre 2015,

Aprobado: 05 de diciembre 2015