

## SEMINOMA: REPORTE DE UN CASO

### Seminoma: case report

\*Ramón Alberto Martínez Schweinfurth, \*\*Silvio Cruz, \*\*Renato Florentino

#### RESUMEN

De las patologías testiculares, las neoplasias son las más comunes en estos órganos. Se presenta el caso de paciente de 32 años de edad, con diagnóstico de seminoma con único antecedente de trauma testicular hace 12 años. Los hallazgos quirúrgicos fueron cordones espermáticos engrosados y masa testicular derecha de 10 x 10 cm. Acompañándose de un proceso linfoproliferativo que involucra región retroperitoneal y que engloba la aorta abdominal y desplaza la vena cava inferior hacia la derecha. La lesión mide 125.9 x 56.8 x 118.1 mm ubicada en región supra e infrapúbica. El diagnóstico anatómopatológico del tumor testicular es de un Seminoma clásico. **Discusion:** El seminoma es una neoplasia testicular rara (Estados Unidos reporta aproximadamente 0.4 casos por millón de habitantes) de crecimiento lento, que se puede acompañar o no de dolor es común en el adulto mayor, y muy raro en pacientes jóvenes. En este caso, la neoplasia se presentó a los 23 años y fue de crecimiento lento y dolorosa en el testículo derecho.

#### PALABRAS CLAVE

Neoplasias testiculares, seminoma, terapéutica.

#### SUMMARY

From the testicular pathologies, the neoplasia are the most common in these organs. We present a case of a 32 year old man, who's diagnosed with Seminoma after a 12

year ago. Surgical findings were thickened spermatic cords and right testicular mass of 10 x 10 cm. Accompanying a lymphoproliferative process involving retroperitoneal region encompassing the abdominal aorta and inferior vena cava moves clockwise. The lesion measures 125.9 x 56.8 x 118.1mm and located in region infrapubic supra. The pathological diagnosis of testicular tumor is a classic seminoma. **Discussion** The testicular seminoma is a rare neoplasm (USA reports approximately 0.4 cases per million population of slow growth, which may be accompanied or not pain is common in the elderly, and very rare in young patients. In this case, the tumor appeared at age 23 and was slow and painful growth in the right testicle.

#### KEYWORDS

Testicular neoplasms, seminoma, therapeutics.

#### INTRODUCCIÓN

De las patologías testiculares, las neoplasias son las más comunes en estos órganos. Estas se clasifican en: tumores de células germinativas (90%) y tumores de células no germinativas o derivados del estroma o de los cordones sexuales. Por lo general, los tumores derivados de células germinales son más agresivos que los estromales.<sup>(1)</sup>

La incidencia de estas patologías llega a su pico entre los 15 y los 44 años de edad. Convirtiéndose en este grupo de edad la neoplasia más común en el hombre, generando el 10% de las muertes por neoplasias a esta edad.<sup>(1)</sup> También están altamente relacionadas con criptorquidia (entre más eleva-

\*Médico General egresado de la Universidad Nacional Autónoma de Honduras en el Valle de Sula. UNAH-VS.

\*\*Urologos Hospital Mario Catarino Rivas. HMCR.

Dirigir correspondencia a: [rmartinez.scu@gmail.com](mailto:rmartinez.scu@gmail.com)

do, más probabilidad de desarrollar neoplasias), síndrome de hipersensibilidad a los andrógenos y síndrome de disgenesia gonadal (feminización testicular y Klinefelter).<sup>(1,2)</sup>

Los tumores de células germinales, inician como neoplasias intratubulares de células germinales.<sup>(1)</sup> Genéticamente, se caracterizan por copias extras del cromosoma 12p y lo más común, es la presencia de un isocromosoma (i12p).<sup>(3)</sup> Dichas neoplasias, en el transcurso de 5 años pasarán a ser carcinomas de testículo. Lo más importante, es poder hacer un diagnóstico diferencial entre un seminoma (50% de los tumores germinales)<sup>(4)</sup> y un tumor no seminomatoso (ambos carcinomas derivados de células germinativas).<sup>(1)</sup> Para decidir el tipo de tratamiento que se le indicará al paciente.<sup>(2)</sup>

Hoy en día, estas patologías se deben considerar como curables incluso en estados avanzados. El tratamiento para las neoplasias o cánceres testiculares puede ser con quimioterapia (terapia con Cisplatino) o extracción quirúrgica (orquiectomía) y posterior a ello, radioterapia con campo reducido, dirigido hacia los ganglios linfáticos paraaórticos.<sup>(2,3,5)</sup> También se consideran las terapias hormonales para reducir las probabilidades de malignidad en las neoplasias tempranas y evitar la infertilidad.<sup>(2)</sup> Debido a la poca documentación en los escritos nacionales sobre neoplasias testiculares, se presenta el caso de un paciente con el único antecedente de trauma testicular diagnosticado y tratado por un Seminoma puro o clásico, con evolución satisfactoria en el Hospital Mario Catarino Rivas.

### CASO CLINICO

Se presenta el caso de un paciente de 32

años de edad, con historia de trauma en el testículo derecho a los 20 años de edad, el cual sucedió mientras montaba en un caballo; este incidente no generó cambios inflamatorios pero sí náuseas, según lo que refirió el paciente. Tres años después, presentó una masa pequeña, la cual empezó a ganar tamaño y le dificultaba deambular, montar a caballo, usar bicicleta y en el coito con su pareja además, empezó a presentar dolor localizado en dicho testículo, y se exacerbaba por movimientos constantes como jugar fútbol, lo cual dejó de practicar. A los 8 años postrauma el paciente describió la masa como larga, delgada, de aproximadamente 2 cm de longitud, móvil, no dolorosa a la palpación y pulsátil. La masa ha ido aumentando en tamaño constantemente pero no así el dolor.

Diez años después, se realizó un ultrasonido que reportó una masa de superficie nodular con cambios quísticos en el polo distal, de 70 x 47 x 70 mm de tamaño, sin calcificaciones, epidídimo aumentado de tamaño de 30 x 12 mm. La impresión diagnóstica del radiólogo fue un seminoma.

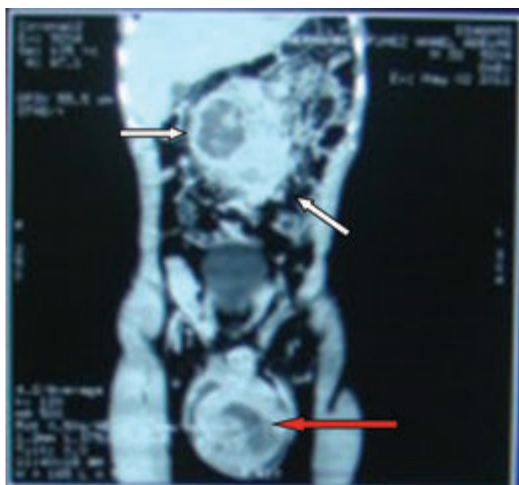El paciente no pudo ser intervenido quirúrgicamente en ese momento, y la masa continuó creciendo. Durante estos dos últimos años, el paciente refiere haber presentado dolor severo, pulsátil, tipo cólico en el cuadrante inferior izquierdo. Fue tratado en el hospital regional con analgésicos. A partir de ese momento, empezó a disminuir su apetito y sueño. En estos últimos 3 meses previos a la cirugía, el paciente no ingería alimentos sólidos, manteniéndose con una dieta a base de líquidos; al comer sólidos presentaba dolor severo en el cuadrante inferior izquierdo.

Siendo esto último lo que forjó que el paciente buscara asistencia médica nuevamente.

Al ingreso en la Emergencia del Hospital Mario Catarino Rivas, al paciente se le encontró una masa en fosa ilíaca izquierda, indurada, móvil, de 10 x 8 cm y masa testicular derecha. El hemograma reportó glóbulos blancos  $16.2 \times 10^9$ , granulocitos 83.4%, hematocrito de 34.5%, volumen corpuscular media 25.1 pg; química sanguínea que reportó creatinina de 2.4 mg/dl. No se contó con niveles de alfafetoproteína o de Gona-dotropina corionica humana.

Se encontró una imagen por ultrasonido hiperecogénica, bien definida, que involucraba región retroperitoneal y que englobaba la aorta abdominal y desplazaba la vena cava inferior hacia la derecha. Al utilizar doppler, no se observó flujo sanguíneo. La lesión medía 125.9 x 56.8 x 118.1 mm ubicada en región supra e infra púlica es sugestivo a un proceso linfoproliferativo. Previo a la cirugía se le realizó una tomografía computarizada. Ver Figura N° 1.

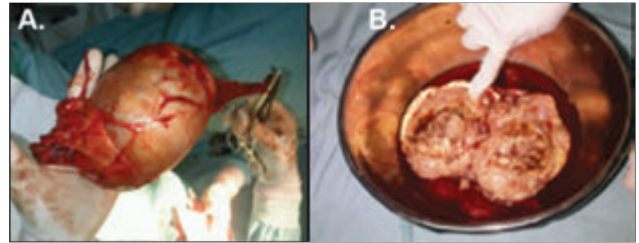
**Figura N° 1:** TAC del paciente.



Se observan masas múltiples, retroperitoneales (flechas blancas). También se observa la masa testicular derecha, heterogénea, con áreas hiperdensas sugestivas de hemorragia (flecha Roja).

Los hallazgos quirúrgicos fueron cordón espermático engrosado y tumor testicular derecho de 10 x 10 cm. Ver Figura N° 2.

**Figura N° 2:** Hallazgos quirúrgicos.



Se observa la masa testicular, la cual fue resecada totalmente. A). El tamaño era de 10 x 10 cm. De consistencia sólida. B). Dentro de este se observaron áreas necróticas y quísticas en el interior.

La pieza anatómica se envió a patología, para su análisis y reportó seminoma con cordón libre. El paciente fue sometido a múltiples sesiones de quimioterapia obteniendo resultados favorable.

## DISCUSIÓN

El seminoma es una neoplasia testicular rara (Estados Unidos reporta aproximadamente 0.4 casos por millón de habitantes) de crecimiento lento, que se puede acompañar o no de dolor. Es común en el adulto mayor, y muy raro en pacientes jóvenes. En este caso, la neoplasia se presentó a los 23 años, fue de crecimiento lento y dolorosa en el testículo derecho. Más de la mitad de los pacientes (70-80%) son diagnosticados en un estadio I (tumor restringido al testículo sin metástasis).<sup>(6-8)</sup>

Los seminomas se clasifican histológicamente en seminoma puro, seminoma espermato-cítico y seminoma con sincitotrofo-blasto. Dependiendo de la ubicación del tumor, se clasifica en estadios de I al III. En el estadio I se encuentran el 85% de los casos con riesgo de metástasis en un 20%, y con curación aproximadamente en un

100% de los casos; en este grupo el tumor se mantiene en el testículo. El estadio II hay compromiso de los ganglios regionales sin metástasis a distancia. Y el estadio III es cuando hay metástasis a distancia.<sup>(9)</sup>

A todo paciente con sospecha de una lesión testicular neoplásica se le debe de solicitar un hemograma completo, creatinina sérica, electrolitos séricos, enzimas hepáticas y los marcadores tumorales alfafetoproteína (AFP), Hormona gonadotrófica coriónica humana beta (b-HGC) y lactato deshidrogenasa (LDH). Estos últimos deben de tomarse previo a la orquiectomía y 7 días después de esta. El seminoma puro no produce AFP pero si b-HGC. Si se encuentran niveles elevados de AFP debe de ser manejado como un tumor no seminomatoso, inclusive si histológicamente es un seminoma puro.<sup>(10)</sup>

La orquiectomía es el tratamiento de elección en cualquier estadio, esta es radical y se ligan los cordones espermáticos a nivel de los anillos inguinales internos.<sup>(6,7)</sup> En la mayoría de las veces es suficiente excepto, cuando está relacionado con sarcomas o involucra ganglios linfáticos retroperitoneales.<sup>(5)</sup> Antes de realizarse la orquiectomía debe considerarse una biopsia del testículo. Después de retirar el tumor, los niveles séricos deben de normalizarse según la vida media de cada marcador (hormona coriónica humana 2-3 días, alfafetoproteína 5-6 días). Si estos niveles no se normalizan, es indicativo que el estadio es superior al estadio I. Además de la orquiectomía en el paciente se puede utilizar radioterapia ya que es un tumor muy sensible a ella.<sup>(6-8)</sup>

En casos de metástasis, los primeros ganglios retroperitoneales afectados son los que se ubican entre la aorta y la vena cava, situación observada en el ultrasonido realizado en el paciente, donde hay englobamiento de la aorta abdominal y desplazamiento de la vena cava inferior. También se afectan los ganglios pre-aórticos y pre-cava, si el tumor inicia en el testículo derecho; y los pre aórticos, para-aórticos e hilio renal izquierdo, en caso de iniciar en el testículo izquierdo.<sup>(9)</sup> Si esto ocurre se puede utilizar quimioterapia, ya que se ha observado buena respuesta al uso de Carboplatin, especialmente cuando se dan dos ciclos de éste.<sup>(7)</sup> La disección de estos ganglios retroperitoneales no se considera como opción terapéutica.<sup>(9)</sup> Razón por la cual no se practicó en este paciente.

Los factores de riesgo para metástasis son tumor >4 cm, necrosis tumoral, invasión vascular del testículo, invasión de la red de testi, penetración de la albugínea, invasión de la base del cordón espermático, invasión del epidídimo, invasión vascular del cordón espermático y mitosis  $\geq 30$  mitosis/10 CAP (campo de alto poder). En el estudio realizado por Valdevenito, JP et al. en el 2007 encontraron que de 86 pacientes con seminoma, los tumores arriba de 6 cm, la invasión de la red de testi y la penetración de la túnica albugínea son los factores más comunes".<sup>(5)</sup>

El tratamiento para el estadio I es la resección del tumor, tratar de reducir la radioterapia lo más posible y dar seguimiento al paciente. En el estadio II, es la resección del tumor y luego radioterapia en los ganglios para-aórticos e ilíacos ipsilaterales o quimioterapia. Y en el estadio III la quimioterapia es



el estándar de oro junto a la resección del tumor principal.<sup>(10)</sup> El paciente fue sometido a orquiectomía total con múltiples sesiones de quimioterapia obteniendo resultados favorables. El porcentaje de muerte en estos casos es muy bajo, documentado en 0.38 casos / 100,000 por año.

**Conclusión:** Las neoplasias testiculares en especial el seminoma tienen pronóstico favorable si son detectadas en etapas tempranas, una intervención quirúrgica (orquiectomía) basta para evitar más complicaciones, evitando exposición a radioterapia o quimioterapia. Por tal razón es importante

un examen médico oportuno durante y posterior a cualquier evento infeccioso o traumático en las gónadas de un paciente y ofrecer seguimiento. Muchos de los pacientes en nuestra población toman como tabú cualquier tema que involucre la sexualidad y no buscan asistencia médica temprana, exponiéndose a la evolución natural de la enfermedad y llegar a presentar complicaciones como la metástasis.

### AGRADECIMIENTOS

***Dra. Sagrario Contreras***

*Por brindar las imágenes captadas durante la intervención quirúrgica.*

### BIBLIOGRAFÍA

- Jonathan I. Epstein, MD. Tracto urinario inferior y sistema genital masculino. En: Kummar, Abbas, Fausto. P. Patología Estructural y Funcional. 7ª ed. Barcelona, España: Elsevier; 2008. 1025–1061.
- Norma Malavasi, Leonardo Ferrara, Claudia Fiorani et al. Diagnostic Delay in Oncology: A case Report of Metastatic Seminoma. *Case Rep Oncol* 2011; 4: 216-221.
- Darren R. Feldman, MD; George J. Bosl, MD; Joel Sheinfeld, MD et al. Medical Treatment of Advanced Testicular Cancer. *JAMA* 2008;299: 672-684.
- Abhishant Pandey, NM Nandini, AK Jha et al. Fine needle aspiration cytology and cel block in the diagnosis of seminoma testis. *J Cystol* 2011; 28: 39-41.
- Juan P. Valdevenito et al. Correlation between primary tumor pathologic features and presence of clinical metastasis at diagnosis of testicular seminoma. *Elsevier. Urology* 2007;70: 777-780.
- Phillipe Carriere, Peter Baade, Lin Fritschi; Population based incidence and age distribution of spermatocytic seminoma. *The Journal of Urology* 2007;178: 125-128.
- D. Pectasides et al. Stage I testicular seminoma: Management and controversies. *Critical Reviews in Oncology/Hematology* 2009; 71: 22-28.
- D. Josefsen, S. Fossa. The Management Strategies for Stage I Seminoma. *Clinical Oncology* 2005;17: 539-542.
- Noureddine Boujelbene et al. Pure seminoma: a review and update. *Radiation Oncology* 2011;6: 90.
- H. J. Schmoll et al. Testicular seminoma: ESMO clinical practice Guidelines for diagnosis, treatment and follow up. *Annals of Oncology* 2010;21: 140-146.