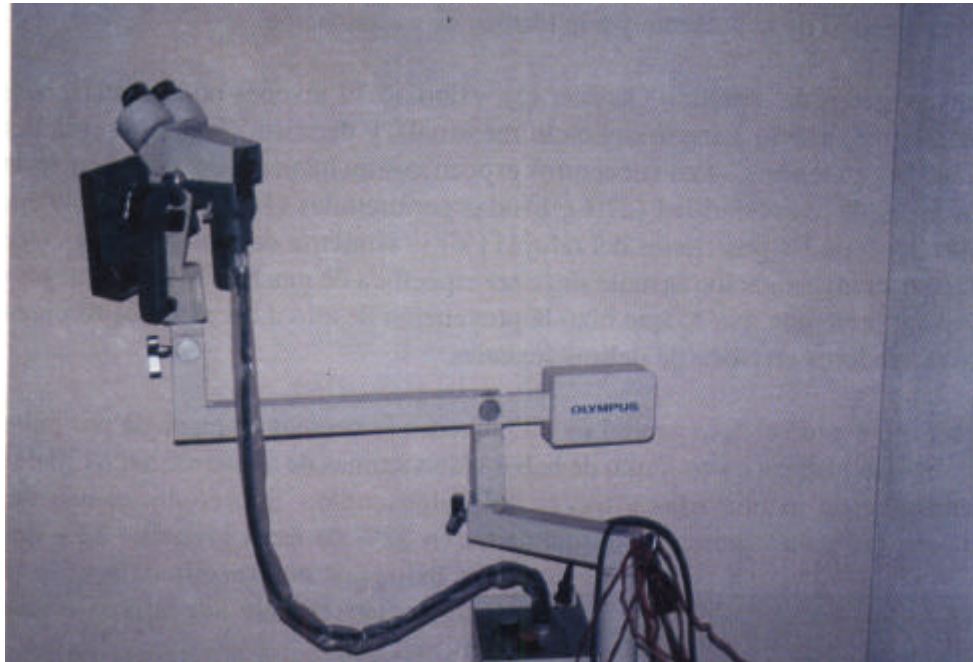


Investigación en Delitos Sexuales. El Colposcopio

Prof. Dr Dennis A. Castro Bobadilla



El colposcopio es un aparato usado para la evaluación de los genitales femenino; en la edad adolescente como en la edad adulta- La magnificación potencial del colposcopio hace mucho más preciso la identificación de normalidades como de anormalidades en las investigaciones en el área genital.- El colposcopio viene acompañado de cámara fotográfica que facilitará obviamente la conservación de la evidencia encontrada- La magnificación potencial y la fotografía que se obtiene son de gran valor potencial en aquellos casos en los que se investiga asaltos sexuales.

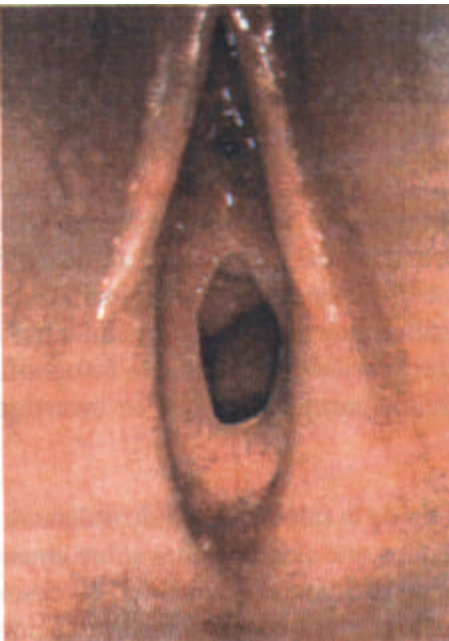Aproximadamente hace tinos 20 años, los profesionales de la salud han venido utilizando al colposcopio para poder examinar aquellos casos en los que existan dudas sobre abuso sexual- El investigador Teixeira (1), hizo una revisión de aproximadamente 500 casos de historia de abusos sexual, específicamente en aquellos casos que requerían evaluación de la integridad de la membrana himeneal.- 102 pacientes fueron menores de 14 años. En 12% de los 500 casos, el colposcopio ayudó a identificar los hallazgos anormales en

el área genital que no pudieron ser identificadas a simple vista del examinador médico. Sin embargo numerosos estudios han evaluado el uso del colposcopio en ambos casos, esto es, en los niños abusados como en no abusados sexualmente.

En 1990. McCann (2) haciendo uso del colposcopio examinó unas 93 jóvenes en etapa prepubertal entre las edades de 10 años. y que fueron seleccionadas como jóvenes no abusadas sexualmente.- Los encuentros comunes en el área genital de éstas jóvenes fueron desde eritema del vestíbulo (enrojecimiento local) en un 56%, bandas periuretrales (51%), adherencias entre los labios genitales (39%), así como áreas de avascularización en la fosa posterior en (26%), la membrana himeneal estaba presente en todos los casos - El más común de los hímenes fue el de configuración excéntrica. seguido del himen de configuración anular- El diámetro del orificio himeneal (transverso y vertical), varía de acuerdo a la edad de la paciente y a la técnica de examinación.

Otro investigador de apellido Gardner (3), examinó 79 jóvenes no-abusadas, en etapa premenárgica (previo a inicio del ciclo menstrual), y demostró la gran prevalencia de irregularidades menores.- Los encuentros específicos incluían exceso de vascularidad en (44%), áreas de avascularidad (27%). bandas periuretrales (14%), grumos himeneales, entre las 3 y 9 de las posiciones del reloj (11 %) y, asimetría del himen (9%)- Gardner enfatizó en su investigación la naturaleza no-específica de muchos de los hallazgos en el área genital femenina, por lo que hizo la prevención de ello a los médicos forenses que son investigadores en casos de delitos sexuales.

Muran (4,5) evaluó el área genital de 205 jóvenes femeninas en etapa de pre-pubertad, quienes tenían historia en conjunto de haber sido víctimas de abuso sexual.- 130 de éstas pacientes fueron examinadas a través del colposcopio.- Sobre todo, el uso de éste instrumento fue para examinar anomalías en 32% de éstas jóvenes.- 22% de ellas tenían hallazgos no específicos y 46% tenían hallazgos fuertemente sugestivos de abusos sexual.



Visualización del himen y de paredes Vaginales con el colposcopio

En vista de la experiencia de éste último autor que hemos mencionado, él ha propuesto una clasificación de los hallazgos en los genitales femeninos, para un ordenamiento y una impresión diagnóstica más próxima a una verdad en la sexología forense, diaria.

CLASIFICACIÓN DE MURAM'S: HALLAZGOS FISICOS

Categoría I Genitales de apariencia normal.

Categoría II Genitales con hallazgos no-específicos: Eritema (enrojecimiento) genital externo. incremento en la secreción vaginal, fisuras en la fosa posterior, aglutinación de los labios menores.

Categoría III Genitales con hallazgos específicos: Laceraciones en el himen, himen dilatado en más de un 1 cm, proctoepiseotomía. Identaciones en la piel propias de mordeduras, ó confirmación laboratorial de enfermedades de transmisión sexual.

Categoría IV Genitales con Hallazgos Definitivos: presencia de semen.

También vemos de acuerdo a las diferentes manifestaciones de examinación médica que históricamente han existido hechos de que, muchos de los hallazgos físicos, son de naturaleza muy inespecífica, por lo que hemos concentrado en la siguiente tabla, un agrupamiento clasificatorio de los hallazgos durante la examinación con colposcopia en niños no abusados sexualmente, de los autores Me Cann y Gardner (2,3), de la siguiente manera:

Hallazgos Comunes en Colpocopia de Niños No Abusados Sexualmente.

	Autores:	
	Me Cann	Gardner
a) Eritema en el vestibulo vulvar (entrada).....	56%	44%
b) Bandas periuretrales.....	52%	14%
e) Adhesiones en labios genitales	39%	
d) Areas avasculares en la foseta posterior	26%	27%
e) Membrana Himeneal intacta	100%	
f) Asimetría del himen		9%
g) Himen Lesionado		11%

El colposcopio tiene indudablemente, una ventaja enorme a los ojos del examinador médico forense, es un aparato de alta tecnificación para ver con aumento deseado aquel la lesiones que no son visibles comúnmente a la examinación médica- Lamentable no se un aparato de disposición generalizada en la Clínicas de Medicina Forense.

Bibliografía

- 1) Teixeira WR. Hymeneal Colposcopic Examination in Sexual Offenses. J Forensic Med. Pathol. 1981. 2: 209-15
- 2) McCann, J. Wells R, Simón, Voris J. Genital findings in prepubertal girls selected for non-abuse: descriptive study. Pediatrics 1990, 86:428-39
- 3) Gardner JJ Descriptive study of genital variation in healthy, nonabused premenarchal girls, J Pediatric 1992, 120: 251-7
- 4) Muram D. Child Sexual abuse genital tract findings in prepubertal girl I. The unid medical examination. An J. Obstet Gynecol, 1989, 160:333-5
- 5) Muram D Classification in genital finding in prepubertal girl who are victims of sexual abuse. Adolec Pediatr Ginecol 1988: 1_151-2